Über Meniscusverletzungen.

Inaugural-Dissertation

zur

Erlangung der Doktorwürde

in der

gesamten Medizin,

verfasst und einer

Hohen medizinischen Fakultät

der

Kgl. Bayr. Ludwig-Maximilians-Universität zu München

vorgelegt von

Richard Geiger,
Medizinalpraktikant aus Stepperg (Schwaben u. Neuburg).

München 1913.
Kgl. Hof- und Universitäts-Buchdruckerei von Dr. C. Wolf & Sohn.

Über Meniscusverletzungen.

Inaugural-Dissertation

zur

Erlangung der Doktorwürde

in der

gesamten Medizin,

verfasst und einer

Hohen medizinischen Fakultät

der

Kgl. Bayr. Ludwig-Maximilians-Universität zu München

vorgelegt von

Richard Geiger,

Medizinalpraktikant aus Stepperg (Schwaben u. Neuburg).

ACAD.
LUD. BAT.
BIBL.

München 1913.

Kgl. Hof- und Universitäts-Buchdruckerei von Dr. C. Wolf & Sohn.

Gedruckt mit Genehmigung der medizinischen Fakultät der Universität München.

Referent:

Se. Exzellenz Herr Geheimrat Prof. Dr. Ritter v. Angerer.

Meinen lieben Eltern

und

Meiner lieben Braut

in steter Dankbarkeit und treuer Anhänglichkeit

gewidmet.

Es ist mir eine Ehrenpflicht Sr. Exzellenz Herrn Geheimrat Professor Dr. Ritter von Angerer meinen herzlichsten Dank für die gütige Überlassung der Arbeit, sowie für die Übernahme des Referates auszusprechen.

Der Verfasser.

Digitized by the Internet Archive
in 2026

https://archive.org/details/IA41548308_0142

Wohl kaum ein anderes Gebiet der Chirurgie blieb so lange unklar, als das der inneren Kniegelenks-Verletzungen. Schon seit anderthalb Jahrhunderten wurde es wieder und wieder besprochen und erörtert und erst der neuesten Zeit war es beschieden, wirkliche Klarheit zu bringen. H. Bass hatte schon im Jahre 1731 den Gedanken gehabt, dass gewisse Krankheitsformen des Kniegelenks, besonders nach Traumen, auf eine gestörte Funktion der Meniscen zurückzuführen seien. Er teilte damals zwei Beobachtungen mit von „verlängertem und aus seiner natürlichen Lage verschobenem Semilunarknorpel" („Cartilago tibiae semilunaris elongata locoque sua paulum emota"), der mit dem Finger sich in die Gelenkspalten zurückdrücken liess, dann aber sofort wieder hervortrat, doch waren seine Vorstellungen über die Natur des Leidens nur teilweise richtig. 1773 gab W. Bromfield eine ziemlich gute Beschreibung der Einklemmungserscheinungen; er berichtet: „Ich habe einen Kranken gehabt, bei dem das Knie nur sehr kurze Zeit lahm war. Dieser Zufall rührte davon her, dass der halbmondförmige Knorpel des Kniegelenks aus seiner Lage schlüpfte, worauf das Knie sofort anschwoll und der Kranke die heftigsten Schmerzen bekam. Ich entdeckte die Ursache dieses Zufalls aber ganz von ungefähr, denn da mein Gehilfe, indem ich das Gelenk untersuchte, den Fuss abwechselnd gelinde ausdehnte und wieder bog, so schlüpfte der Knorpel an seinen Platz zurück und der Kranke wurde bald wieder besser." 1803 gab W. Hey solch bestimmten Verletzungen bezw. Verschiebungen im Innern des Kniegelenks den Namen „Internal dérangement" bezw. „Dérangement interne". Nach seiner Beschreibung „kann dieser Zustand mit oder ohne eine vorausgegangene Quetschung eintreten. Im letzteren Falle ist das Gelenk ganz unverändert und kann passiv leicht gebeugt und gestreckt werden. Hingegen kann der Kranke selbst das Glied beim Gehen weder vollkommen beugen noch vollkommen strecken, während er es im Sitzen ebenso wie das andere bewegen kann". Hey sucht

die Ursache dieser Affektion „in einer solchen Veränderung in dem Zustand des Gelenkes, wodurch die Femurcondylen verhindert werden, sich frei in den von den halbmondförmigen Knorpeln gebildeten Gruben und Eindrücken auf der Gelenkfläche der Tibia zu bewegen. Eine ungleiche Spannung der Seiten- oder Kreuzbänder oder eine geringe Veränderung der halbmondförmigen Knorpel kann wahrscheinlich diese Krankheit verursachen". Dieser Beschreibung fügt Hey die Mitteilung von fünf einschlägigen Beobachtungen bei, in denen es ihm stets gelang, durch forcierte Streckung und darauffolgende Beugung im Kniegelenk rasche Heilung zu erzielen. Dass Hey diese Beobachtungen vollkommen aus sich heraus machte, und keine der schon erschienenen Publikationen kannte, erhellt aus seiner Bemerkung, dass er keinen Schriftsteller kenne, der diese Krankheit schon einmal beschrieben hätte. 1835 legte der englische Arzt Reid der Anatomical Society zu Edinburg ein Präparat von Luxation des äusseren Meniscus im Kniegelenk, welches er bei einer Sektion erhalten hatte, vor und stellte somit diese vorher fast durchweg geleugnete Verletzungsart ausser Zweifel. Nun häufte sich die Anzahl der Fälle, in denen eine Luxation der Meniscen als Ursache der Störung angenommen wurde. Namentlich A. Cooper beschreibt, wie wir bei Bruns lesen, mehrere solche Fälle, und bezeichnet sie als „partielle Verrenkung des Femur von den halbmondförmigen Knorpeln". Dazu gibt er folgende Erklärung: „Die Cartilagines semilunares, welche die Femurcondylen aufnehmen, sind mit der Tibia durch Ligamente verbunden; wenn nun diese Ligamente sehr schlaff und verlängert werden, so werden die Knorpel leicht durch die Condylen des Femur aus ihrer Lage gedrängt; diese kommen alsdann mit dem Kopf der Tibia in Berührung und wenn nun ein Versuch gemacht wird, das Glied auszustrecken, so verhindern das die Ränder der halbmondförmigen Knorpel."

Da nun ein Vergleich der Beobachtungen von angeblicher Luxation der Meniscen sofort uns die Überzeugung gewinnen lässt, dass die Ansichten der Autoren in keiner Weise übereinstimmen, weder in Bezug auf die Entstehung der Meniscus-

luxationen, noch auf ihre Erscheinungen, so darf man wohl mit Recht annehmen, dass eben verschiedene Störungen zugrunde lagen. Positive Beweise für das Vorkommen der Meniscusluxation waren also in keiner Weise gegeben, und darum darf man sich auch weiter gar nicht wundern, dass manche Autoren selbst bis in die neuere Zeit herein dieses ganz in Abrede stellten. Weitaus die Mehrzahl dieser Autoren war der Ansicht, dass freie Gelenkkörper, welche sich in der Gelenkspalte einklemmen, diese Erscheinungen hervorrufen. Andere (Bonnét, Dubreuil und Marteillère) vertraten die Ansicht, es handle sich um eine Rotationsluxation der Tibia: Der Condyl. int. der Tibia springt nach vorne vor, wobei der Meniscus internus durch den inneren Femurcondyl nach vorne verschoben wird. Verneuil leugnete sichere Anhaltspunkte für die Luxation der Semilunarknorpel und meinte, die Erscheinungen beruhen auf einer Gelenksentzündung, während Desprès eine Einklemmung der Gelenkkapsel annehmen zu müssen glaubte. So mussten sich also die Chirurgen des 18. und 19. Jahrhunderts, denen die Gelegenheit zur Autopsie in vivo noch nicht gegeben war, denn die Gelenkchirurgie lag noch sehr im Argen, mit einem fast möchte ich sagen, etwas bequemen Notbehelf, der Diagnose auf „Dérangement interne“ begnügen. Das geheimnisvolle Dunkel, das auf diesem Dérangement lag, wurde erst, nachdem die antiseptischen, dann die aseptischen Operationsmethoden eingeführt worden waren, dadurch gelichtet, dass man in einer grösseren Reihe von Fällen, in denen schwere Funktionsstörungen des Kniegelenks bestanden, nach Eröffnung desselben die luxierten Meniscen frei legte. Dabei bestätigte sich nicht nur die Vermutung derjenigen, die die Luxation der Meniscen für die Ursache des Dérangements hielten, von Bruns kam gar bald zu der Überzeugung, dass die Luxation der Meniscen an und für sich sogar nur zu einem ganz geringen Prozentsatz die Ursache des Dérangements ist, und dass man viel richtiger nicht von einer „Luxation,“ sondern von einer „Verletzung der Meniscen“ sprechen muss. Vielfache Untersuchungen haben nämlich ergeben, dass die Luxation nur ein zufälliges und nicht einmal ein all-

zuhäufiges „Symptom“ einer Verletzung ist. Dass diese Ansicht tatsächlich die richtige ist, wurde von keiner Seite bestritten, und so kam es, dass man jetzt, in der neuesten Zeit nur noch von „Meniscusverletzungen“ spricht.

Bevor ich auf das eigentliche Thema eingehe, soll einiges über die

Anatomie und Physiologie der Meniscen

vorausgeschickt werden.*)

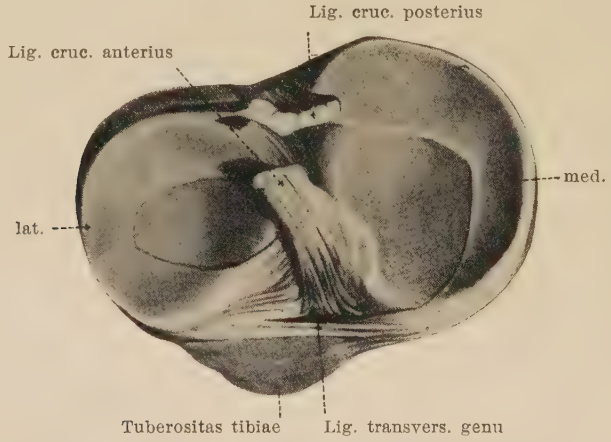

Sie sind transportable, formveränderliche Gelenkpfannen oder verschiebliche Gelenklippen, die zum Teil die Gelenkspalten ausfüllen.

Von der Tibia abgelöst, erscheinen sie als relativ weiche, leicht zusammendrückbare Körper. Sie bestehen aus Bindegewebe und elastischen Fasern und besitzen einen dünnen Überzug von Faserknorpel. In der Längsrichtung sind sie mässig schwer spaltbar, jedoch ausserordentlich schwer zerreissbar. Ihrer Form wegen (sie erinnern lebhaft an ein lateinisches C) hat sie Fick C-Knorpel benannt, ferner werden sie auch noch als Cartilagines semilunares und Zwischenknorpelbandscheiben

*) Dieses Klischee (nach Spalteholz) sowie auch das auf S. 51 folgende, ist der Arbeit von Dr. Konjetzny entnommen; beide wurden mir vom Verlag der Münchner Med. Wochenschrift bereitwilligst zur Verfügung gestellt.

bezeichnet. Sie liegen, die Längsachse des C ungefähr sagittal gestellt, auf den (med. und lat.) Gelenkflächen der Tibia, weshalb man von einem medialen und lateralen Meniscus spricht. Die Bogen der Bandscheiben sind nach innen offen und zwar ist der des medialen weit, wie ein offenes ↄ, der des lateralen mehr geschlossen C, rundlich, so dass er mit seinen Spitzen oder Hörnern in den weit offenen medialen hineinragt; man unterscheidet ein Vorder- und ein Hinterhorn. Auf dem Querschnitt erscheinen die Knorpel keilförmig, die Basis des Keiles ist dem Gelenkrand, die Scheibe dem Gelenkinneren zugekehrt. Die Breite beträgt im Durchschnitt 0,8—1,0 cm, ist in der Mitte am grössten und nimmt gegen die beiden Hörner zu ab. Der mediale C-Knorpel ist hinten breiter (bis zu 17 mm) und verschmälert sich nach vorn allmählich bis auf ca. 5 mm und ist hier durchschnittlich schmäler als der laterale. Seine Dicke beträgt vorn ca. $1^1/_2$—3 mm, hinten ca. 6—$7^1/_2$ mm. Die Breite des lateralen C-Knorpels ist meist in allen Teilen ziemlich gleich (ca. 13 mm), individuell jedoch sehr verschieden. So fand ihn Fick so breit, dass er fast die ganze Schienbeinpfanne bis auf ein erbsengrosses Stück bedeckte, Poirier sah zweimal einen lat. Meniscus, der eine vollständige, in der Mitte allerdings sehr dünne Scheibe darstellte, dieselbe Beobachtung machte auch Kroiss. Die Dicke des lat. Meniscus beträgt vorne 4,5—5 mm, hinten ca. 5—6 mm. Die hinteren Partien des Knorpels sind somit höher als die vorderen. Die Basis des Keils ist leicht konvex, die dem Femur zugekehrte obere Fläche ist konkav, die untere so ziemlich eben; Bovins Vergleich der C-Knorpel mit einem Rasiermesser ist daher ein sehr zutreffender.

Nach Fick treten regelmässig am peripheren Rand Gefässe und Nerven ein, die gegen ihren scharfen Rand hinziehen und die Knorpel oft förmlich in zwei Lamellen spalten.

Wie in der Form, so weisen die beiden Meniscen auch hinsichtlich ihrer Befestigungen einige bemerkenswerte Unterschiede auf.

Das Vorderhorn-Ligament des med. Meniscus ist vor dem Tubercul. intercondyl. med., teilweise sogar schon an der Vorder-

fläche der Tibia, befestigt. Dicht vor der Fossa intercondyl. ant. der Tibia ist das Vorderhorn durch ein Faserbündel mit dem Ligamentum cruc. ant. und der Gelenkkapsel (Lig. mucosum) verbunden. Das Vorderhorn-Ligament ist ziemlich straff, jedoch in seiner Stärke sehr verschieden, so dass es Fick mehrmals bis auf ein ganz dünnes, schmales Bündel reduziert fand. Das Hinterhorn-Ligament inseriert hinter dem Tubercul. intercondyl. med. in der Fossa intercondyl. post., vor dem Ansatz des Lig. cruc. post. Im mittleren Drittel ist der Meniscus mit dem Lig. collat. med. fest verbunden, so dass seine Exkursionsfähigkeit eine sehr beschränkte ist.

Wie es sich aus seiner mehr rundlichen Form ergibt, liegen die Insertionspunkte des lat. Meniscus mehr der Mitte zu und auch näher beieinander als wie es beim medialen der Fall ist, genau vor und hinter dem lat. Tubercul. intercondyl., das Hinterhorn-Ligament reicht sogar noch auf diesen hinauf; ferner erhellt aus den weiter oben gemachten, zahlenmässigen Angaben, dass der lat. Meniscus auch die Gelenkfläche in grösserer Ausdehnung bedeckt, so dass der zentrale, unbedeckte Teil derselben kleiner erscheint als die korrespondierende Partie auf der medialen Seite. Nur an der Aussenseite erreicht der lat. Meniscus tatsächlich den Rand der oberen Tibia-Gelenkfläche, während vorn und noch mehr hinten ein Stück derselben unbedeckt ist, so dass hierdurch zur Verschiebung des Knorpels in sagittaler Richtung eine Strecke von ungefär 1 cm frei bleibt.

An ihrem konkaven dicken Rand sind beide Meniscen mit der Kapsel verwachsen (Lig. coronar.), doch so, dass der med. Meniscus mit der hier an der med. Seite sehr festen und verstärkten Kapsel ausserordentlich fest und wenig beweglich, während der lat. Meniscus mit der dünnen lat. Kapsel stark verschiebbar verbunden ist. Daraus resultiert ebenfalls eine grössere Beweglichkeit des lat. Meniscus.

Die sogen. inneren Bänder (Verstärkungsbänder des Gelenkes) sind die schon erwähnten Ligg. cruc. und zwar das Lig. cruc. ant. und post.

Das Lig. cruc. ant. entspringt hinten in der Fossa intercondyl. des Oberschenkels am lat. Condylus oberhalb des Randes der Gelenkfläche und geht schräg nach vorn zum Tubercul. med. der Eminentia intercondyl. und vor derselben am Ansatz des Meniscus med. zur Fossa intercondyl. ant. Das Lig. cruc. post. ist über dem Rand der Gelenkfläche des medialen Condylus und setzt sich unten in der Fossa intercondyl. post. an (Reinke). Im hinteren Teil des Gelenkes findet sich noch ein Bandstreifen, der von der inneren Fläche des Condylus med. entspringt und schräg zum hinteren Rand des Meniscus lat. herabsteigt, das sogen. Robertsche Band, das Fick auch die „schiefe Wurzel" des lat. C.-Knorpels genannt hat. Dieses Band (auch Ligg. cruc. tertium wird es benannt), ziemlich derb, verläuft hinter dem hinteren Kreuzband, es kann jedoch auch vor demselben ziehen oder dieses in einer Spalte zwischen sich fassen. Auch zwischen lat. Vorderhorn und Lig. cruc. ant. wurde, allerdings nicht sehr häufig, eine schiefe Wurzel beobachtet, die aber für gewöhnlich nur sehr dünn ist. Weiter verbindet vorn den Meniscus med. mit dem lat. ein quer vor dem Lig. cruc. ant. verlaufendes Band das Lig. transvers. oder transvers. genu. Dieser Bandstreifen ist mannigfachen Varietäten unterworfen. Für gewöhnlich 1¼—4—5 cm lang, rund oder platt, sehnig glänzend, in der vorderen Kapselwand gelegen, setzt sich teils an der Spitze des med. Vorderhorns, teils am vorderen Rand des lat. Meniscus an. Er kann auch so schmal sein, dass er die beiden Meniscen gar nicht verbindet, häufig fehlt er ganz. Endlich sind noch beide Meniscen indirekt, durch aponeurotische Ausstrahlungen der Oberschenkelmuskulatur zur Kapsel, mit der Oberschenkelmuskulatur verbunden (Verbindung mit den Retinacula patellae).

Physiologie der Meniscen.

Der grosse Wandel, der sich im Laufe der Jahre in der Auffassung über den Mechanismus der Meniscusverletzungen vollzogen hat, ist vor allem durch die verschiedenen Erklärungen der Aktion des Kniegelenks bezw. der Meniscen bedingt ge-

wesen. Dass die neueste Zeit nun doch zu einem allgemein anerkannten Resultat in dieser Frage gekommen ist, ist vor allem das Verdienst Zuppingers, dessen Arbeit „Über die aktive Flexion im nicht belasteten Kniegelenk“ in dieser Hinsicht gewissermassen eine epochemachende war (Schultze).

Während man früher der Meinung war (besonders Bruns und Henke), dass das Kniegelenk durch die beiden Meniscen in zwei selbständige Gelenke geteilt würde, in ein Meniscotibiales und ein Menisco-femorales, von denen das erstere die Rotation und das zweite die Winkelbewegung auszuführen habe, hat Zuppinger nachgewiesen, dass eine Doppelteilung des Kniegelenks durch die beiden Meniscen völlig ausgeschlossen ist und gesteht den Knorpeln in ihrer Aktion nur eine sehr bescheidene Rolle zu. Er sagt, sie seien lediglich Druckorgane, Korrelaten der Bänder, denn diese, und zwar die Ligg. collater. sowie cruc. sind es, die den „Zwangslauf“ der Gelenkbewegung in der von der Natur vorgeschriebenen Weise vor sich gehen lassen, unterstützt durch die Muskelspannung und zu einem geringen Prozentsatz auch noch durch den Luftdruck. Die Richtigkeit dieser Anschauung zeigt sich z. B. in der Tatsache, dass sich der Bewegungscharakter im Kniegelenk nicht ändert, auch wenn die Meniscen entfernt worden sind, oder auch bei einem Vergleich des Bewegungsumfangs im Kniegelenk von 150° mit der nur geringen Verschiebbarkeit der Meniscen. Dass sie aber trotzdem gar mannigfache Aufgaben im komplizierten Kniemechanismus erfüllen, ist zweifellos, nur ist es zwecklos, wie Fick meint, von einer Hauptfunktion der Meniscen zu sprechen. Im besonderen hat Fick ihre Aufgaben dahin präzisiert:

Einmal ändern die Meniscen im Verlauf der Kniebewegung und je nach dem Druck, den sie erfahren, vermöge ihrer Elastizität und ihrer nicht sehr ausgiebigen Befestigung beständig ihre Form und Stellung, sind bald dicker und bald flacher, schärfer oder weniger scharf gekrümmt, und dienen also als Polster oder Stützen, die zum Teil die Gelenkspalten ausfüllen.

Wenn sie aus einem Kniegelenk exstirpiert sind, sieht man nämlich, wie die Gelenkrollen auf dem Schienbein hin- und herwackeln „wie zwei Fässer, denen man die (geschweiften) Unterlaghölzer genommen hat“ (Fick).

Ferner vermitteln sie eine gleichmässige Spannung der Gelenkbänder und sichern dadurch den ruhigen Gang des Gelenks; sie mildern, wie schon die Brüder Weber (zit. Fick) angaben, bei Übertragung von Stössen und Erschütterungen von Schienbein auf den Oberschenkel (Sprung) sehr wesentlich die Wucht des Stosses, da, wo nicht die Gelenkknorpel selbst infolge direkter Berührung von Femur und Tibia dafür aufzukommen haben. Sie verteilen nach Art eines auf den Kopf gesetzten Ringkissens den Druck auf eine grössere Fläche und damit gleichmässiger, und bewahren die Gelenkkapsel vor Einklemmungen, denen sie ausgesetzt wäre, da der Luftdruck dieselbe beim Fehlen der Meniscen unbedingt in den Gelenkspalt hineinpressen würde. Endlich hilft die hintere Wurzel des lat. Meniscus eine Verschiebung der Tibia oder des Femur nach der Seite verhindern.

Nun sei noch in kurzen Umrissen des Verhaltens der Meniscen bei der Beugung und Streckung gedacht. Schon Henke machte die Beobachtung, dass die beiden Meniscen bei der Beugung nach hinten rutschen (nach Fick um mehr als 1 cm) und nicht umgekehrt, wie Poirer (cit. bei Fick) angibt; gleichzeitig drehen sie sich um den Krümmungsmittelpunkt in ihrer C-Form, das heisst um eine vertikale Achse, im entgegengesetzten Sinne zueinander. Der lat. Meniscus dreht sich von oben gesehen bei der Beugung der Tibia an der rechten Extremität im Sinne des Uhrzeigers, der mediale entgegengesetzt. Die direkte schiebende Wirkung der Femurrollen ist es wohl zum grössten Teile, die diese Drehungen zustande bringt, doch kommt nach der Ansicht von Fick beim lat. Meniscus auch noch dessen schiefe Wurzel in Betracht, die durch ihren Zug doch eine gewisse Rolle dabei spielt. Nach H. Virchow (cit. bei Fick) verhindert diese schiefe Wurzel das Hinabrutschen

des lat. Meniscus über den hinteren Schienbeinrand. Sieht man von der Rutschbewegung der Meniscen nach hinten zunächst ab, so ergibt sich für jeden Knorpel eine Drehung um eine schräge Achse, da sie sich auch zugleich mit dem Schienbein um die Querachse drehen. Für den lat. Knorpel liegt die resultierende Achse schräg von oben lat. nach unten med. für den med. umgekehrt schräg von oben med. nach unten lat. Dieses Resultat hatte Henke bei seinen Versuchen erhalten, er kam aber über das Ziel hinaus mit seiner Ansicht, die Bewegungsachse der Femurrollen falle mit der der Meniscen zusammen. Dass dies durchaus nicht richtig ist, erhellt aus folgendem:

Die beiden Femurrollen oder Schienbeinpfannen sind fest miteinander verbunden, sie müssen sich infolgedessen um eine gemeinsame Achse drehen; von den Meniscen besitzt jeder seine eigene Bewegungsachse, denn sie sind nur an einer Seite (vorn), und auch da beweglich, miteinander verbunden. Gegen die Tibia sind die Meniscen weniger beweglich als gegen den Femur, denn von jedem Präparat kann man die Überzeugung gewinnen, dass die untere Kapselabteilung (zwischen Meniscen und Tibia) straffer ist als die obere.

Die erwähnte Gestaltungsveränderung der Meniscen bei der Beugung und Streckung dokumentiert sich aus folgendem:

Bei gestrecktem Bein berühren sich die Gelenkflächen von Tibia und Femur in der Querrichtung an einer kleineren Fläche, in der Längsrichtung an einer grösseren, als wenn das Bein gebeugt ist. Infolgedessen werden im ersten Fall die Meniscen gedehnt und dabei verschmälert, das C wird hoch und schmal; im zweiten Falle werden sie in die Breite gezogen und daher kürzer, die C-Form wird also breit und niedrig, förmlich in sich zusammengeknickt (Fick). In spitzwinkeliger Beugestellung verlieren die Vorderhörner in einem gewissen Grade dadurch die Rundung, dass ihre Befestigungsbänder straff angespannt sind und Virchows Präparate (cit. bei Fick) zeigen sehr deutlich, wie die Vorderhörner in der Richtung der angespannten Befestigungsbänder gerade gestreckt sind. Dabei ist der med.

Meniscus so zwischen Schienbeinrand und Femurschaft eingeklemmt, dass er flach gedrückt und in der Mitte dicker als an seinem hinteren Rande erscheint, während der lat. Meniscus keinen so starken Druck auszuhalten hat. Was die Bewegungen der Meniscen betrifft, so finden wir bei Kroiss die Ansichten verschiedener Autoren angeführt: Poirier und andere haben in der Bewegung der Femurkondylen die alleinige Ursache für die Verschiebung der Meniscen erblickt. Bovin gibt das bedingt zu, stimmt aber auch Pauzat bei, der nachdrücklich darauf hinweist, dass durch den Zusammenhang mit der Gelenkkapsel höchst wahrscheinlich auch mittels Zug auf dieselben eingewirkt werde, dass sie also indirekt oder direkt unter Muskeleinwirkung stehen (Musc. popl.). Auch Schultze steht in dieser Hinsicht auf Pauzats Seite, der Bovin jedoch darin widerspricht, dass er die von Pauzat angegebene Wirkung des Lig. transvers. und Lig. mucos., als seien sie die Vermittler des Muskelzuges auf die Meniscen, bestreitet. Bovin sagt: „Das Lig. transvers. ist inkonstant, und wenn es entwickelt ist, so spannt es sich immer nur in transversaler Richtung, kann also einzig und allein nur eine Rolle als Mittler zwischen den beiden Vorderhörnern spielen.“

Diesen Angaben gegenüber hebt Fick hervor, dass die Bewegungen der Meniscen automatisch an der Leiche ohne die geringste Muskeleinwirkung erfolgen. Sie erfolgen doch auch bei Resektion der Gelenkknorren der betreffenden Seite, woraus folgt, dass die Bewegungen der Meniscen nicht lediglich allein auf einer Schiebung durch die Fermurknorren beruhen, sondern auch durch die Verbindungen der Meniscen mit den Weichteilen der Kapsel und den Bändern mit bedingt sind.

Der lat. Meniscus ist in weit ausgedehnterem Masse beweglich als der med. einmal infolge der Nähe seiner Tibiainsertionen und deren zentraler Lage, und zweitens auf Grund seiner Unabhängigkeit vom Lig. collat. lat.; schliesslich kommt auch noch in Betracht, dass das Lig. coron. auf der lat. Seite länger und schwächer als auf der medialen ist.

Zusammenstellung der beobachteten Verletzungen bezw. der anatomischen Befunde nach Meniscusverletzungen.

1. Abrisse von ihrer vorderen Insertion.
2. Abrisse von ihrer hinteren Insertion.
3. Abrisse isoliert von einem Insertionspunkte an der Kapsel.
4. Abrisse isoliert von einem Insertionspunkt an der Kapsel und einem Vorder- oder Hinterhornligament.
5. Abrisse von den Koronarbändern.
6. Abrisse von den Koronarbändern und der vorderen Insertion.
7. Abrisse von den Koronarbändern und der hinteren Insertion.
8. Abnorme Beweglichkeit infolge von Dehnung eines Stücks der Verbindung mit der Tibia.
9. Dislokationen bei querer Abtrennung.
10. Ohne quere Trennung lösen sich Gebiete aus dem Meniscus in der Längsrichtung heraus und werden disloziert.
11. Luxation und Komplikation mit partieller oder totaler Zerreissung der Substanz (Kontinuitätstrennung.)
12. Es finden Einreissungen an irgend einer Stelle statt, (Meniscitis traumatica).
13. Es finden sich organisierte Blutaustritte auf dem Meniscusrand, Schwellung und entzündliche Infiltrationen.

Man beobachtete ferner:

14. Mehrfache Frakturen in querer Richtung (mit mehreren mobilen Bruchstücken).
15. Quetschungen des Meniscus.
16. Durchquetschungen durch Einklemmungen zwischen Tibia und Femur.
17. Zersplitterung, wobei freie Knorpelstücke deutliche Spuren von Abschleifung tragen.
18. Zungenförmige Abspaltungen.
19. Partielle oder totale Längstrennungen.

20. Aufteilung durch Längssprünge.
21. Kombination von totalem Längs- und totalem Querriss.
22. Horizontale Spaltung in zwei Lamellen.
23. Austritt des Meniscus aus dem Gelenk in Form einer Schlinge.
24. Das flottierende Meniscusende kann Zerspaltungen, Ausfransungen, Abplattungen und Torsionen (strickartig gedrehte Stränge) erleiden.
25. Es bilden sich traumatische Fibrome.
26. Das Meniscusstück kann mit der Umgebung verwachsen sein.
27. Gleichzeitig kann eine Meniscusverletzung mit einer Verletzung anderer Gelenkteile kombiniert sein.

Nach allen Statistiken wird weitaus häufiger der med. als der lat. Meniscus von Läsionen befallen. Unter 550 gezählten Fällen betreffen 71 den lat. und alle übrigen 479 den med. Meniscus. Es entspricht dies einem Verhältnis von 6 : 1. Das von Kroiss und Bruns angegebene Verhältnis von med. zu lat. Menisculäsion beträgt 2 : 1; hiebei spielt aber der Zufall eine grosse Rolle, denn Bruns fand unter 40 Fällen 13mal, Kroiss unter 32 Fällen zehnmal den lat. Meniscus betroffen, Verhältnisse, die ich sonst in keiner Mitteilung gefunden habe. Die richtigen Zahlen werden wohl in der Mitte liegen und so dürfte die Verhältnisangabe von 6 : 1 wohl am meisten der Wirklichkeit nahe kommen.

Von den in der Klinik von Exzellenz Herrn Geheimrat v. Angerer gesammelten Fällen betrafen acht den med., einer den lat. Meniscus.

Die Gründe hiefür sind in den anatomischen und mechanischen Verhältnissen der Meniscen zu suchen. Einmal kommt die von Schultze angegebene ungleiche Verteilung des Muskel- und Sehnengewebes am lat. Gelenkspalt indirekt dem lat. Meniscus zu statten und es spielt dies bei den direkten Meniscusverletzungen eine grosse Rolle. Für die indirekten Meniscusverletzungen kommt noch hinzu dass der med. Meniscus viel weniger beweglich ist wie der lat., ferner der Umstand, dass die grösste

Exkursionsbreite für die Rotationsbewegungen (die, wie wir nachher sehen werden, eine grosse Rolle beim Mechanismus der Verletzungen spielen) im Bereich der med. Gelenkhälfte zu suchen ist. Mit Recht spricht Kroiss aus diesem Grunde geradezu von einem Missverhältnis zwischen den Bewegungsgrenzen der med. Condylen und denen des Meniscus. Ein weiterer Vorteil für den lat. Meniscus ist der, dass neben seiner grösseren Beweglichkeit die Achse für die Rotationsbewegungen gerade im äusseren und hinteren Anteil des lat. Tibio-fem. Gelenkes liegt; endlich liegt zwischen lat. Meniscus und lat. Seitenband ein Fettpolster. Nur hinten ist die Befestigung des med. Meniscus für diesen eine relativ günstigere und so besitzt er hier auch eine grössere Exkursionsfähigkeit als der lat.

Gleichzeitige Verletzungen beider C-Knorpel eines Gelenks berichtet Kroiss in einem Fall (Mayo Robson), wobei als Diagnose „abnorme Beweglichkeit“ beider Meniscen angegeben ist, die mit Fixation derselben behandelt wurde.

Steiner publiziert einen Fall von „Dérangement interne“, wobei die Affektion beide Gelenke, und zwar jedesmal den lat. Meniscus betraf. Eine Erklärung für die Doppelseitigkeit der Läsion sucht Steiner in der Beschäftigung des Patienten. Derselbe ist Schneider und sitzt den ganzen Tag mit übereinandergeschlagenen Beinen, eine Stellung, welche geeignet ist, die Bandapparate des Kniegelenks zu lockern.

Ich komme nun auf einige in meiner Zusammenstellung angeführte Verletzungsmöglichkeiten noch im besonderen zu sprechen.

Über Punkt 1 bis 6 ist nicht allzuviel zu sagen. Sie alle haben eine abnorme Beweglichkeit des betroffenen Teils zur Folge und können so leicht zu einer Dislokation nach den verschiedensten Richtungen führen, sogar in den Raum zwischen Femur und Patella. Auch zu Umklappungen eines Meniscusteiles auf den anderen kann es dabei kommen. Weitaus die häufigste Meniscusverletzung bildet die Zerreissung des Vorderhorn-Ligaments und der vorderen Kapselinsertion. Sehr oft

finden wir auch isolierte Abreissungen von der vorderen Kapselinsertion (Luxation im klinischen Sinn).

Zu Punkt 8 kommen die Befestigungen des Meniscus an der Tibia und an der Kapsel in Betracht. Bovin (zit. bei Kroiss) erklärt das Zustandekommen einer Dehnung (in einer Verlängerung) der Haftapparate des Meniscus als Folge eines Traumas, wobei er an Zerreissung einzelner Fasern denkt. Wenn diese Erklärung richtig ist, so muss Kroiss recht gegeben werden, der dann diese Verletzungsart unter die grosse Gruppe der Kapsel- und Ligamentszerreissungen zählen möchte. Ich glaube aber, dass hiebei auch an die von Steiner und König gegebene Erklärung gedacht werden muss, die von einer regelrechten Dehnung der Haftapparate sprechen. Die unter Punkt 9 angegebene Dislokation bei querer Abtrennung entstammt den Beobachtungen von König. Der Meniscus, von seinem Fusspunkt abgelöst, tritt aus seiner Fixationsstelle heraus und verschiebt sich von seinem Lager. Bei diesem Falle ist die Bandscheibe nur vom Rande der Tibia gelöst und bildet eine nach beiden Seiten fixierte Schlange. Die Kontinuität ist erhalten.

Zu Punkt 10. Auch diese Mitteilung stammt von König, der Gelegenheit hatte, diese Art der Verletzung wiederholt zu beobachten.

Zu Punkt 11. Dieser spricht von partieller oder totaler Kontinuitätstrennung im Verein mit Dislokation. Hiezu ist die Behauptung von Morison (zit. bei Kroiss) von Interesse. Dislokationen ohne Substanzverletzungen gehörten zu den Seltenheiten. Tatsache ist, dass die Substanzverletzungen in ausserordentlich hoher Zahl vorkommen. Meist findet die Kontinuitätstrennung an den Hörnern, besonders am Vorderhorn, statt und zeigt das typische Bild des „Abreissens“. In einem frischen Fall (König) war das hintere Horn sogar mit einem flachen ca. 5 Pfennigstück grossen Knocheninsertionsstück abgerissen. Bruns beobachtete mehrere Fälle, bei denen die Zerreissung in der Mitte stattfand. Die partiellen Querrisse beginnen meist am scharfen Rand und erstrecken sich entweder auf die ganze Knorpeldicke und endigen am stumpfen Rande, oder aber sie

betreffen die ganze Breite und dringen nicht völlig in die Tiefe. Die Durchtrennung erfolgt für gewöhnlich durch die Überdehnung der Bandscheiben während der Luxation.

Zu Punkt 12. Die Bezeichnung Meniscitis traumatica stammt von Roux (Méniscite chronique traumatique) und betrifft die Übergangsformen von normalem anatomischem Verhalten zur vollständigen Zerreissung des Meniscus bezw. seiner Verbindungen. Es sind also jene Fälle gemeint, bei denen das Trauma nicht eine völlige Zerreissung dieser Gebilde herbeiführte, sondern nur Einreissungen in dieselben oder Zerreissungen von nur einzelnen Fasern verursachte. Die hierdurch hervorgebrachten leichteren Störungen sind klinisch seit langem bekannt und wurden von Pauzat Subluxationen genannt.

Die unter Nr. 13 angeführten Erscheinungen sind, wie Bennet (zit. bei Kroiss) nachweist, Begleitsymptome der Meniscitis traumatica; an den peripheren Meniscusteilen und deren Befestigungen kommt es zu Einklemmungen des stumpfen Randes und zwar ohne eigentliche Dislokation oder Ablösung infolge lokaler Blutungen, die sich organisiert haben. Später hinzutretendes entzündliches Exsudat verstärkt die Beschwerden. Mehrfache Frakturen (14) in querer Richtung mit mehreren mobilen Bruchstücken, sogen. Stückfrakturen, haben Mayo Robson und Hoenel (zit. bei Kroiss) beobachtet.

Zu 15. Quetschungen erleiden die Meniscen in jenen Fällen, in denen die von den Condylen ausgeübte Druckgewalt für eine völlige Trennung nicht ausreicht. Sie erfolgen ebenso wie die Durchquetschungen (16) in der Weise, dass erst eine Dislokation des Meniscus vorausgeht. Dabei wird derselbe zwischen Tibia und Femur festgeklemmt und dann direkt durchgequetscht (Madelung zit. bei Bork). In diesem Falle geht folglich die Dislokation der Verletzung voraus; es müsste nach der Ansicht von Bruns zwischen Verletzungen, welche mit Durchtrennung des Meniscus in seiner Substanz kompliziert sind und den Meniscus-Luxationen (partiellen Zerreissungen) in der Weise unterschieden werden, dass für die ersteren die Bezeichnung „Zerreissung der Bandscheiben“ gebraucht werden

sollte, während die anderen den Namen „Luxation“ beibehalten könnten.

Die unter 17 angegebene Zersplitterung entnehme ich einer kasuistischen Mitteilung von Haenel. Die Diagnose wurde nicht gleich gestellt und so kam es, da der Patient das Gelenk noch längere Zeit in Anspruch nahm, zu den deutlichen Spuren von Abschleifung. Ursache der Verletzung war eine überaus heftige Distorsion, wobei es, abgesehen von der ausgedehnten Zerreissung des Knorpels auch noch zu geringen Zerreissungen der Gelenkkapsel kam.

Zungenförmige Abspaltungen (18) gehören zu den Läsionen, die die Substanz der Meniscen betreffen, und dann entstehen, wenn eine Längstrennung der Knorpelsubstanz mit einer Quertrennung kombiniert ist. Es kann auch zu einer Abspaltung von mehreren Zungen kommen, die sich dann gelegentlich auf den intakten Meniscusteil umschlagen und sich zwischen diesen und Femur einklemmen.

Auch reine Längstrennungen, die entweder nur partiell oder auch total sein können (19), in der Regel aber einfach sind, kommen vor. Das innere Bruchstück wird dabei mehr oder weniger stark nach der Gelenksmitte zu disloziert. Der Meniscus kann dabei die Form eines Halbkreises und selbst eines Ringes annehmen. Barker spricht von einem „Central complete splitting“. Dadurch, dass mit der partiellen Längsruptur in manchen Fällen auch ein Querriss verbunden ist, der wie die typischen Querrisse vom scharfen Rand ausgeht, können auch hier zungenförmige Abspaltungen entstehen.

Die Dreiteilung durch zwei Längsrisse (20) hat Kroiss beobachtet. Bei diesem Falle hatte der Meniscus die überaus seltene Form einer ganzen Platte. Durch die Längsspaltungen kam es zu einer richtigen Taschenbildung; der Meniscus liess sich wie eine Geldbörse aufklappen.

Die unter 21 aufgeführte Kombination von totalem Längs- mit totalem Querriss wurde ebenfalls von Kroiss beobachtet. Interessant war bei diesem Fall der Befund, dass der Querriss,

wie sich bei der Operation zeigte, in zwei Fällen wieder verheilt war, während der Längsriss stehen blieb.

Auch die horizontale Spaltung in mehrere Lamellen gehört in das grosse Kapitel der Substanzverletzung. Diese ziemlich seltene Form der Meniscusverletzungen lässt sich am ehesten auf anatomischen Weg erklären. Ich erinnere an meine Beschreibung der Meniscen, wonach Gefässe und auch Nerven vom stumpfen Rand gegen den scharfen hin durchziehen, die den Knorpel, wenn sie zufällig in einer Ebene verlaufen, schon von allem Anfang an in zwei Lamellen teilen. In diesem Falle ist der Zusammenhang der beiden Lamellen ziemlich bedeutend gestört, so dass es nur mehr einer mässig starken Gewalteinwirkung (Rotation) bedarf, um denselben zu lösen.

Das Heraustreten des Meniscus aus dem Gelenk (23) gehört zu den unter 3 angeführten Abreissungen von den Kapselinsertionen und ist leicht verständlich. Ich habe diesen Fall jedoch hierher gestellt, um daran anschliessend die Schädigungen besprechen zu können, die die freien Meniscusenden oder überhaupt die Abspaltungen erleiden können, die ich unter Nr. 23 angeführt habe.

Infolge des Gebrauches des Gelenkes sind die beweglichen Stücke allen möglichen Traumen durch die Gelenkkörper ausgesetzt und es kommt dabei zu Zerspaltungen, Ausfransungen, Abplattungen und Torsionen, die manchmal einen so hohen Grad erreichen, dass nur durch das Fehlen eines Meniscusteiles die Zugehörigkeit eines derartig deformierten Körpers zum Meniscus bewiesen werden kann.

Werden Gelenke mit frischen Meniscusverletzungen sofort gebraucht, so kann es zur Bildung von traumatischen Fibromen kommen (sehr selten).

Verwachsungen eines Teiles des Meniscus mit der Umgebung (26) wurden einige Male beobachtet und zwar in der Weise, dass die vom Meniscus losgelösten und dislozierten Teile, einmal sogar in Schwielen eingebettet, mit der Kapsel verwachsen waren.

Kombinationen von Meniscusverletzungen mit einer gleichzeitigen Verletzung anderer Gelenkteile (27) waren sehr selten. Es handelte sich um kleine Knorpeldefekte am medialen Femurcondyl, um flottierende Ausreissungen aus dem Femurknorpel, einmal um eine Fraktur des medialen Femurcondyls und einmal wurde eine Fraktur des oberen Tibiarandes beobachtet. Bei dem eben erwähnten Fall von Kombination der Fraktur des medialen Condylus mit Meniscusverletzung war die Condylenfraktur das primäre.

Sekundäre Veränderungen nach Meniscusverletzungen.

1. Dislokationen des Meniscus oder von Meniscus-Fragmenten,
2. Umklappungen ausgerissener Teile,
3. Gestaltungsveränderungen dislozierter Teile,
4. degenerative Veränderungen,
5. Bildung eines Ganglions am Meniscusrand,
6. entzündliche Veränderungen.

Punkt 1—3 sind schon im vorhergehenden besprochen und nur der Vollständigkeit wegen aufgeführt.

Punkt 4: Fettige Degeneration war es, die beobachtet wurde, ebenso Verknöcherung bei einem auf das dreifache verdickten Meniscus (Annandale & Lardy, zit. bei Kroiss). Bei diesem letzten Fall waren nebenbei auch an anderen Gelenkteilen deutliche Spuren von Arthritis deformans zu sehen, die ja überhaupt in sehr vielen Fällen nach Meniscusverletzungen auftritt. Barker beobachtete einen Fall, bei dem sich am scharfen Rand des Meniscus ein Gebilde zeigte, das polypös bezw. schleimig degeneriert war. Ferner teilt Kroiss mit, dass Allingham einen Fall beschrieben hat, bei dem auf der Aussenseite eines abnorm beweglichen Meniscus eine cystische Excrescenz gesessen haben soll. Ebner, Garré und Schmidt fanden ähnliche Gebilde am stumpfen Rande, die ohne scharfe Grenze in das Meniscusgewebe übergingen. Im Inneren dieser Geschwülstchen befanden sich cystische Hohlräume, die mit gallertiger Flüssigkeit ausgefüllt waren. Schmidt bezeichnete

dieses Gebilde als ein echtes Ganglion (5, Erweichungscyste), entstanden durch gallertige Degeneration des traumatisch geschädigten Bindegewebes.

Zu 6. Hierher gehört die schon erwähnte Arthritis deformans (die Gelenkflächen werden rauh, uneben oder runzelig, im Beginn zeigt sich manchmal eine bürstenartige Auffaserung in den Knorpelüberzügen), ferner entzündliche Veränderungen im Gelenk, z. B. Hyperämie, und Schwellung der Kapsel mit Erguss, d. i. chronische Synovitis, Hypertrophie von Synovialzotten und Plicae alares.

Dass diese sekundären Folgezustände in mannigfaltigster Weise bald mehr bald weniger stark und in manchen Fällen überhaupt nicht in Erscheinung treten, braucht wohl nicht weiter erwähnt zu werden.

Das ist das Wesentlichste, was über die verschiedenen Formen der Meniscusverletzungen mitzuteilen ist. Bevor ich nun auf den Mechanismus der Meniscusverletzungen eingehe, möchte ich die aus der Klinik des Herrn Geheimrats Exzellenz v. Angerer gesammelten Fälle in Form der Krankengeschichten folgen lassen.

Fall 1.

Schäfer Georg, 28 Jahre, Student (Men. int. links in der Mitte durchgequetscht — war eingeklemmt —).

Zum erstenmal vom 26. V. 07 bis 8. VI. 07 hier behandelt. Er verletzte sich durch Sprung aus ziemlicher Höhe auf sumpfigen Boden, es traten sofort solch heftige Schmerzen im linken Knie auf, dass er weggetragen werden musste. Einreibungen und Massage brachten Besserung, nach einer Überanstrengung kurze Zeit nachher trat sofort wieder Verschlimmerung auf, dann kam er in die Klinik. Man fand das Kniegelenk geschwollen, die Konturen verstrichen, Tanzen der Patella, die Bewegungsfähigkeit eingeschränkt, keine Schmerzhaftigkeit. Durch Kompression, feuchte Umschläge, später Heissluftbehandlung, schwanden die Schmerzen und Patient verlangte entlassen zu werden.

Nach zirka einem Jahr traten ohne äussere Veranlassung beim Gehen auf der Strasse und auch beim Treppensteigen erst in grösseren, dann in kürzeren Zwischenräumen, später fast täglich, Schmerzen ein. Das Knie schnappte aus, und durch einen kräftigen

Ruck mit dem Unterschenkel wurde es dann wieder beweglich. Im Februar 1909 eine erneute Attacke und als die Repositionsversuche misslangen, liess er sich am 8. III. 09, zirka zwei Jahre nach der Verletzung, wieder aufnehmen.

Befund: Mittelgrosser, gut entwickelter, junger Mann, linkes Kniegelenk mässig geschwellt, leicht flektiert, aktive und passive Bewegungen lösen Schmerzen am inneren Gelenkspalt aus, wo man eine minimal bewegliche, äusserst druckempfindliche Resistenz fühlte; leichter Gelenkerguss.

Operation (in Lumbalanästhesie und Esmarch'scher Blutleere): Eröffnung des Kniegelenks durch parapatellaren Längsschnitt. Men. med. in der Mitte durchgequetscht, im Gelenkspalt eingeklemmt. Wegen der hochgradigen Zerquetschung wurde von der Naht Abstand genommen und die „vordere Partie" in toto entfernt. Gelenkknorpel und Synovialis intakt. Naht der Kapsel und des Bandapparates, Hautnaht, Wunde per primam verheilt. Am elften Tage abnehmbare Wasserglashülse, Massage und Bewegungen. Nach zirka drei Wochen Beugefähigkeit 50°, Spuren von Erguss im Gelenk. Gelenkspalt noch etwas druckempfindlich, Heissluftbehandlung. Bei der Entlassung — vier Wochen nach der Operation — Beugefähigkeit im Kniegelenk 90°, keine Krepitation, bei gestrecktem Knie leichte Wackelbewegungen möglich. Linkes Knie um $^1/_2$ cm stärker als das rechte.

Röntgenbefund: Prof. Grashey: 07: o. B.

19. II. 09: Sagittalaufnahme: Tubercul. intercondyl. lat. sin. in eine unregelmässig zugespitzte Zacke umgewandelt. Nach Sauerstoffaufblähung kein weiterer Befund.

Patient teilt uns am 5. VI. 12 mit, dass er nie mehr Schmerzen verspüre, auch nicht beim Witterungswechsel, und dass er seinen Dienst in der Apotheke, welcher ununterbrochenes Gehen und Stehen erfordert, ohne Ermüdung und ohne Schmerzen bis zum Abend verrichten kann. Zirka ein halbes Jahr nach der Operation machte er (im Herbst 1911) zehnstündige Touren in der Schweiz, er bestieg die Zugspitze, machte Gletschertouren (Rhonegletscher), ferner grosse Radtouren, z. B. München—Lindau, ohne irgendwelche Beschwerden zu merken. Er hat weder ein Gefühl von Schwäche noch von Unsicherheit im Gelenk, bemerkt aber, dass er das Springen aus Gründen der Vorsicht vermeidet und es nur dann tut, wenn es beim Bergsteigen in Betracht kommt. Zweimal spürte er beim Ausgleiten momentanen Schmerz im Gelenk, welcher aber rasch wieder verschwand.

Er hält sich für völlig geheilt.

Röntgenaufnahme Juni 1912: Sagittalaufnahme,

Befund: Gleich wie am 19. II. 09. Rechts nicht die geringste Veränderung.

Fall 2.

Rettenbeck Georg, 23 Jahre, Metzger (Linker Meniscus, int., scheibenförmige Abquetschung).

Am 30. IX. 09 glitt er beim Tragen einer schweren Last mit dem rechten Fuss nach vorn aus, der linke blieb zurück. Mit stark nach aussen rotiertem Fuss fiel er dann mit dem linken zu Boden; während dessen versuchte er sich mit aller Kraft zu halten, dabei empfand er einen heftigen, plötzlichen Schmerz und es krachte am Innenrande des linken Kniegelenks. Das Knie blieb in einem Beugungswinkel von ca. 40^0 stehen und er konnte es weder beugen noch strecken. Später trat eine Schwellung ein.

Da am nächsten Tag der Zustand unverändert war, kam Patient in die Klinik. Er klagte über pelziges Gefühl am Knie und über Druckempfindlichkeit am inneren Gelenkspalt. Allmählich nahm die Schwellung ab, und als er nach einigen Tagen einen Streckversuch machte, schnappte das Gelenk und die Beweglichkeit war wieder vorhanden. Beuge- und Streckbewegungen machten keine Schmerzen, aber er hatte ein Gefühl von Unsicherheit im Gelenk. Elf Tage nach der Verletzung, da ein vollständiger Umschwung eingetreten und er völlig beschwerdefrei war, verlangte der Patient entlassen zu werden. Vier Monate später, am 1. Februar 1910 wurde er wieder aufgenommen, da nach Aussage des auswärtigen Arztes ein freier Gelenkkörper im linken Knie vorhanden war. Drei Tage nach seiner Entlassung schnappte plötzlich beim Gehen auf ebener Strasse das Knie aus und blieb in leichter Beugestellung stehen. Der Zustand verursachte ihm ziemliche Schmerzen. Nach einem Tage löste sich die Einklemmung plötzlich wieder, dies wiederholte sich rasch und öfters und nahm im Laufe der Zeit an Häufigkeit zu, er war arbeitsunfähig. Bei der Aufnahme fanden wir äusserlich keine Veränderungen am Kniegelenk, bei Bewegungen keine Krepitation, keine Einschränkung der Bewegungsfähigkeit; bei leichter Beugestellung und bei durchgedrücktem Knie hatte er spontane Schmerzen am inneren Gelenkspalt, welcher etwas druckempfindlich war. Am Röntgenbilde geringe arthritische Veränderungen, keine sichtbare Gelenkmaus.

Da die Einklemmung angeblich bei jeder unrechten Bewegung, oft z. B. dann, wenn er ins Bett stieg, auftrat, wurde er hier aufgefordert, die entsprechende Bewegung zu machen. Es gelang

ihm zwei Einklemmungen hervorzurufen. Bei der ersten fanden wir nur eine Druckempfindlichkeit über dem med. Gelenkspalt und Unfähigkeit zu strecken. Bei der zweiten, die mit plötzlichem Schmerz und Fixation des Kniegelenks in Beugestellung einherging, fühlte man in dem med. Gelenkspalt vor dem Ligam. collat. einen kleinen, länglichen, vorspringenden und druckempfindlichen Wulst, welcher sich hart anfühlte.

Operation: Parapatellarer Längsschnitt medial, die Synovialis war nicht verändert. Zwischen den Gelenkflächen fand sich eine flache, abgequetschte Scheibe der mittleren Partie des Meniscus int., die mit diesem durch einen breiten Stiel verbunden war. Dieselbe wurde mit dem verletzten Teil des Meniscus exstirpiert und der unveränderte Rest des Meniscus (vordere und hintere Partie) im Gelenk zurückgelassen. Nach zehn Tagen wurde eine abnehmbare Wasserglashülse angelegt und einige Tage später mit passiven Bewegungen, Massage und Heissluftbehandlung begonnen. Gehversuche mit der Wasserglashülse. Drei Wochen nach der Operation wurde er entlassen. Der Umfang der Oberschenkelmuskulatur der erkrankten Seite war um $1^1/_2$ cm geringer als der der gesunden Seite, der Gelenksumfang um 1 cm stärker. Während zwei Monaten ging er mit einem Stock einher, dann trat allmählich eine Besserung ein.

Befund zwei Jahre nach der Operation, am 7. VI. 12: Auf ebenem Boden kann er etwa eine Stunde lang ohne irgend welche Beschwerden gehen, dann schwillt das Knie an, nach längeren Märschen treten stechende Schmerzen unter der Kniescheibe auf und das Bein wird matt. Radfahren kann er kurze Zeit, stärkere Anstrengungen, wie Treppensteigen, Leiternsteigen, Bergsteigen und Bergabgehen sind für ihn beschwerlich, knien kann er nicht. Während er früher Lasten bis zu $2^1/_2$ Zentner trug, kann er höchstens noch 1 Zentner tragen und besonders viel hat er das Gefühl von Mattigkeit und Unsicherheit im Gelenk.

Seit der Operation ist keine Bewegungshemmung mehr aufgetreten, nur zeitweise fühlt er einen Stich im Gelenk, jedoch kein Schnappen. Er ist fähig zu Arbeiten, bei denen er weder schwer tragen (über 1 Zentner) noch viel laufen muss.

Die Untersuchung ergab einen minimalen Erguss im Gelenk, eine gut verschiebliche, nicht eingezogene Narbe und etwas stärker vorquellende, leicht druckempfindliche Wülste am verletzten Knie, bei Bewegung keine Krepitation. Die Rotationsbewegungen waren nicht schmerzhaft, der innere Gelenkspalt nicht druckempfindlich, auch nicht bei starker Aussenrotation des gebeugten Unterschenkels.

Die Kniegelenke wiesen keine Umfangsdifferenz auf, wohl aber zeigte die Oberschenkelmuskulatur der verletzten Extremität eine solche; sie bot einen 28 cm oberhalb des inneren Gelenkspaltes um 1 cm, und 20 cm oberhalb desselben um $1^1/_2$ cm geringeren Umfang dar als die der unverletzten Seite. Die Beugefähigkeit des unbelasteten Kniegelenks betrug:

rechts aktiv: 145^0 passiv 160^0, im verletzten Gelenk
links „ 140^0 „ 180^0.

Die Bewegungen im belasteten Gelenk waren auf der verletzten Seite alle beträchtlich mehr eingeschränkt als im unbelasteten Gelenk.

Röntgenbild: Februar 1910: Geringe arthritische Veränderung, keine sichtbare Gelenkmaus.

Am 7. VI. 12 (Prof. Grashey) rechts normal, links: Sagittalaufnahme: Kleine, blasse Auflagerung am Tubercul. intercondyl. lat. (kleiner als normal). Am med. Rande der Tibia-Gelenkfläche eine arthritische Zacke, mediale Hälfte des Gelenkspaltes unregelmässig konturiert. Der tibiale (med.) Gelenkrand auffällig geschichtet. Seitliche Aufnahme: Kleine Zacke am unteren Patellarrande.

Fall 3.

Wagner Franz, 32 Jahre, Zimmermann — drei Jahre lang beim Militär — (Verletzung des inneren Meniscus rechts, Narbe und abnorme Beweglichkeit).

Anamnese: Am 3. VII. 11 war er mit schwerer Zimmermannsarbeit, welche er in knieender Stellung mit gebeugtem Oberschenkel verrichtete, beschäftigt. Beim Versuch aufzustehen, stützte er sich bei aussenrotiertem und etwas nach hinten gestelltem rechtem Fuss kräftig auf diesen auf. Dabei spürte er einen heftigen stechenden Schmerz und ein Knacken im rechten Knie, dieses blieb in leichter Beugestellung fixiert stehen. Er musste sich sofort hinsetzen. Streckversuche misslangen, ein Kamerad versuchte das Knie durch Zug am Fuss zu strecken, auch das misslang und er verspürte heftige Schmerzen. Ein Versuch, auf dem rechten Bein zu stehen, rief unerträgliches Stechen im Knie hervor. Nach längerem Liegen konnte er das Bein allmählich wieder strecken, die Schmerzen blieben bestehen, es schnackelte mehrmals, in der Kniekehle hatte er Spannungsgefühl. 14 Tage nach der Verletzung nahm er leichte Arbeit auf und als er lange Zeit stehen musste, schwoll das Knie wieder an, und es traten öfters Schmerzanfälle auf. Acht Tage vor dem Eintritt in die Klinik wieder-

holte sich ein solcher Schmerzanfall als er bei festgestelltem rechtem Fuss eine leichte Drehbewegung des Körpers machte, und das Knie blieb in Beugestellung stehen.

Die Einklemmung löste er durch Beugen des Unterschenkels und Strecken unter permanentem Zug. Beim Beugen bemerkte er innen neben der Patella eine kleine Vorwölbung, welche beim Strecken unter schnappendem Geräusch verschwand; war diese fühlbar, so hatte er stechende Schmerzen im Gelenk. Aufnahmebefund am 6. 11. 11, vier Monate nach der Verletzung. Das rechte Knie war nicht geschwellt, die Konturen waren normal, Beugung und Streckung erfolgten uneingeschränkt und ohne Schmerzen. Bei passiver Streckung des maximal gebeugten Knies fühlte man in der Gegend des inneren Gelenkspaltes ein weiches Knacken, man hatte das Gefühl, dass ein Hindernis überwunden werde, Druck auf den med. Gelenkspalt löste an einer kleinen Stelle Schmerzen aus.

Diagnose: Verletzung des rechten inneren Meniscus.

Operation: Der innere Meniscus zeigte an seiner Aussenseite narbige Veränderungen Er liess sich weit aus der Gelenkspalte herausziehen ohne am medialen Seitenbande haften zu bleiben. Derselbe wurde vollständig entfernt. Die Synovialis und die sichtbaren Gelenkflächen waren intakt, die Wunde wurde in Etagennähten verschlossen, die Kapselwand mit Katgut so vernäht, dass die Nähte nicht durch das Gelenk zogen.

Heilung per primam. Nach 14 Tagen, am 14. X. Beweglichkeit im Kniegelenk noch um zirka die Hälfte eingeschränkt, ziemliche Atrophie der Oberschenkelmuskulatur. Die Nachbehandlung bestand in Moorumschlägen und Heissluftbehandlung. Seit der Operation haben sich die Einklemmungserscheinungen nicht wiederholt; unter normalen Verhältnissen hat er weder das Gefühl von Schwäche noch von Unsicherheit im Gelenk und bedarf zurzeit keiner ärztlichen Behandlung mehr. Knarren ist nie aufgetreten.

Nachuntersuchung am 7. VI. 12. Bei Gängen von zirka drei Stunden merkt er zunächst keine Beschwerden, am nächsten Tage hingegen ist das Gelenk steif und bleiern schwer, dasselbe tritt nach schwerer Arbeit auf. Lasten, welche mehr als 1 Zentner wiegen, kann er nicht tragen, er hat dann Stechen und Schwächegefühl im Knie und das Gelenk gibt nach. Auch beim Radfahren ist er behindert, er muss langsamer fahren als früher und kann kaum mehr als 14 km zurücklegen. Leiternsteigen und Bergaufgehen machen ihm weniger Beschwerden als das Hinuntergehen. Knien kann er trotz fast normaler Beugefähigkeit kaum, da der Druck der Unterlage schmerzt. Die Kniegelenke und die Ober-

schenkel zeigen keine nennenswerten Umfangsdifferenzen; kein Gelenkerguss.

Beugefähigkeit rechts (verletzte Extrem.)
aktiv 145° passiv 150°
links: „ 165° „ 165°.

Rotationsbewegungen im Kniegelenk sind nicht schmerzhaft. Der innere Gelenkspalt ist nicht druckempfindlich, Wackelbewegungen sind bei gestrecktem Gelenk nicht möglich.

Führt man am gebeugten Kniegelenk solche aus, so fühlt man am rechten Knie (verletzt) deutlich härteres Aufeinanderklappen der Condyli interni Tib. et Fem., links hingegen berühren sich dieselben weich.

Röntgenbild vor der Operation: (Prof. Grashey) 9. IX. 11.

Sagittalaufnahme: Medialer Gelenkspalt etwas verschmälert, am Tub. intercondyl. lat. blasse Zacke.

Seitliche Aufnahme: Am freien Rande der Patella kleine Zacken, die Kontur des inneren Condyl. fem. zeigt nahe der Patella eine kurze Unterbrechung.

Am 7. VI. 12 links normal.

Sagittalaufnahme rechts: Am äusseren Tub. intercondyl. eine Zacke aufgelagert. Seitlich: Keine Veränderung.

Fall 4.

Greiner Joseph, Küchenbursche, 27 Jahre (Zerquetschung des linken inneren Meniscus an der hinteren Partie).

Anamnese: Er kniete (am 29. IV. 11) mit dem linken Knie auf dem Boden. Beim Aufstehen verspürte er, als er sich kräftig auf den linken Fuss stützte, heftiges Stechen und Knacken im Gelenk. Die Streckfähigkeit im Knie war sofort aufgehoben, die Beugefähigkeit war erhalten. Früher war ihm nichts Ähnliches passiert.

Bei der Aufnahme am 29. IV. 11 befand sich das linke Knie in leichter Beugestellung, dasselbe konnte weder aktiv noch passiv vollständig gestreckt werden. Bei den Streckversuchen empfand er heftige Schmerzen und man hatte das Gefühl eines leicht elastischen Widerstandes. Beugeversuche waren sowohl aktiv wie passsiv ausführbar, aber nicht schmerzhaft. Beim Betasten des Gelenkes fühlte man im med. Gelenkspalt nach vorne zu einen länglichen Körper, welcher aus demselben hervorragte und sehr druckempfindlich war. Es wurden verschiedene Repositionsversuche gemacht, so maximale Beugung und Streckung bei permanentem Zug, Rotationsversuche bei gebeugtem Knie, Adduktionsversuche bei ge-

beugtem Knie und Aussenrotation mit nachfolgender Innenrotation und Streckung. Da dies nicht zum Ziele führte, wurden warme Bäder nach Injektion von 0,02 Mf. angewandt, in der Hoffnung, so die Muskulatur ad maximum zur Erschlaffung zu bringen, im heissen Bade wurden dann Repositionsversuche gemacht. Die Einklemmung löste sich zwar nicht vollständig, aber die Streckfähigkeit nahm nach jedem Bade etwas zu. Am elften Tage konnte das Bein vollständig gestreckt werden. Druck auf den med. Gelenkspalt verursachte keinerlei Schmerzen mehr. Wegen der lange bestehenden Einklemmung und der Streckhemmung nahm man eine ausgedehnte Zerstörung des Meniscus mit partieller Abreissung desselben an und zog die Operation der konservativen Therapie vor.

Operation: Am 11. V. in Äther-Chloroformnarkose. Schnitt parallel dem inneren Gelenkspalt, welcher so angelegt wurde, dass sich Haut- und Kapselschnitt nicht decken. Beim Öffnen des Gelenkes floss zirka ein Esslöffel Synovialflüssigkeit ab. Der Meniscus int. war in der hinteren Partie nahe der Anheftungsstelle zerquetscht und von der Kapsel, sowie von der Insertion losgelöst. Er wurde abgetragen, der übrige Gelenkapparat zeigte nichts Abnormes. Naht der Kapsel mit Katgut, Naht des Bandapparates, Hautnaht. Kein Drain, Fixation auf Volkmannscher Schiene, Dorsalschiene.

Nach elf Tagen war die Wunde reaktionslos verheilt. Es wurde nach 14 Tagen eine Wasserglashülse angelegt, mit der Patient umherging.

Die Nachbehandlung bestand in Massage und Heissluftapplikation. Kein postoperativer und kein späterer Erguss ins Kniegelenk.

Vier Wochen später hatte Patient beim Gehen keine Beschwerden, das Knie konnte bis zu 45^0 gebeugt werden.

Nach sieben Wochen erfolgte die Entlassung. Die Atrophie der Oberschenkelmuskulatur war im Abnehmen begriffen; es bestanden noch Differenzen von $1\,^1/_2$ cm zwischen rechts und links.

Eine Nachuntersuchung war leider unmöglich, da Patient ins Ausland verzog.

Röntgenbefund: (Prof. Grashey) Knochen unverändert.

Fall 5.

Spickner Anton, 17 Jahre, Installateur. (Quere Durchquetschung mit Längsriss am rechten Meniscus int. mit Verschiebung nach innen.)

Im Dezember 1910 nahm er beim Treppenabsteigen zwei Stufen zu gleicher Zeit; dabei knickte das rechte Bein, als es auf

der unteren Stufe aufgesetzt wurde, bei aussenrotiertem Fuss nach innen ein. Es schnappte etwas aus dem Kniegelenk heraus, und an der Innenseite zeigte sich eine leichte Vorwölbung und es bestand solch intensiver Schmerz, dass Patient nicht mehr gehen konnte. Nach einiger Zeit machte er einen Streckversuch, und das Gelenk ging wieder in die richtige Stellung zurück. Seither schnappte dieses öfters aus und dem Patient fiel dabei folgender Mechanismus besonders auf: Sass er auf einem Stuhl mit stark gebeugtem und nach aussenrotiertem Unterschenkel, so spürte er oft bei nur geringer plötzlicher Anspannung der Streckmuskulatur des Oberschenkels, und nur bei dieser, plötzlich ein Schnappen am inneren Gelenkspalt, begleitet von einem intensiven momentanen Schmerz und das Gelenk blieb in leichter Beugestellung fixiert stehen. Die Einklemmung löste Patient durch Innenrotation des Fusses mit nachfolgender Streckung des Knies, worauf die Beweglichkeit ohne Schnappen im Gelenk zurückkehrte. Eine solche Einklemmung beobachtete er nie, wenn nicht eine plötzliche Kontraktion der Oberschenkelmuskulatur stattfand, oder wenn der Unterschenkel nicht stark gebeugt und nach aussen rotiert stand. Am 30. März 1911 machte er bei feststehendem rechtem Fuss eine Wendung nach links (das Bein soll in Streckstellung gestanden haben), da spürte er sofort ein Schnappen, das Knie wurde leicht gebeugt und blieb wieder in dieser Stellung fixiert stehen.

Bei der Aufnahme kurz nachher fand man das rechte Kniegelenk in leichter Beugestellung von zirka 10^0, die Konturen der Patella leicht verstrichen, die paraligamentären Fettwülste etwas vorstehend, keinen Erguss im Gelenk. Aktiv und passiv konnte das Knie ohne besondere Schmerzen gebeugt, aktiv aber nicht gestreckt werden. Bei passiven Streckversuchen, die sehr schmerzhaft waren, gelang es, das Bein fast bis zur Geraden zu strecken und bei erschlaffter Muskulatur hatte man das Gefühl eines weichelastischen Widerstandes. Der innere Gelenkspalt war erweitert, die Kapsel etwas geschwellt und äusserst druckempfindlich.

Früher bestand nie eine Gelenkerkrankung, keine Rhachitis.

Operation: Am 13. IV. 11 in Lumbalanästhesie: Parapatellarer Längsschnitt von innen leicht bogenförmig nach der Tuberositas Tibiae verlaufend. Beim Eröffnen des Gelenkes quillt etwas Synovia vor, Synovialis nicht verändert, med. Meniscus in der Mitte durchgequetscht, in der Längsrichtung gespalten, das bewegliche Stück nach vorne und nach der Gelenksmitte verschoben. Dasselbe wird luxiert und abgetragen. Insertion intakt. Die der Kapsel anheftenden Partien, die noch intakt sind, werden zurückgelassen. Die sichtbaren Teile der Kreuzbänder und des Knorpels

zeigen keine Veränderung. Naht der Kapsel mit Katgut, Naht des Bandapparates, Hautnaht, keine Drainage. Heilung per primam, kein postoperativer Gelenkerguss, nach zehn Tagen wurde eine abnehmbare Wasserglashülse angelegt, mit der Patient herumging. Nachbehandlung mit Massage, Bewegungsversuchen, Heissluftbehandlung. Während der ersten Zeit nach der Operation bedeutende Schwäche im Knie, Patient knickte beim Gehen nach vorne und nach innen ein, im Gelenk bildete sich ein grosser Erguss, welcher nach Ruhe und Kompression vollständig verschwand. Die Narbe war und blieb druckempfindlich, es entstand kein weiterer Erguss ins Gelenk.

Entlassungsbefund nach sechs Wochen. Beugefähigkeit von 55°, Spannungsgefühl an der Patella, bei Bewegungen leichtes Knarren. Der Umfang der Unterschenkelmuskulatur war rechts um 4 cm geringer als links, der Kniegelenksumfang war beiderseits gleich.

Nachuntersuchung 13 Monate nach der Operation. Patient wollte seinen Beruf als Installateur wieder aufnehmen, er musste jedoch bald darauf verzichten, da ihn das viele Treppensteigen unverhältnismässig stark anstrengte und da er längst nicht mehr so flink war wie früher. Das Knie schwoll an, er konnte keine Last mehr tragen, weil ihm Streck- und Beugebewegungen am medialen Gelenkspalt und unter der Kniescheibe Schmerzen verursachten, welche mit der Dauer der Beschäftigung zunahmen. Knien konnte er gar nicht, da der Druck auf das Gelenk schmerzte, auch das Kniebeugen beim Heben und Tragen von Lasten war schmerzhaft. Vom 1. IX. 11 bis 1. I. 12 wurde er abermals mit Massage und Heissluft behandelt. Am 1. I. 12 nahm er eine Arbeit als Eisendreher an, diesen Beruf kann er vollständig ausführen, da er keinerlei Beschwerden dabei empfindet. Auf ebener Erde kann er zirka 3—4 Stunden gehen, das Knie schwillt nicht an, nur hat er ein Gefühl von bleierner Schwere im Bein. Bergabgehen, Bergsteigen verursachen keine Beschwerden. Laufen kann er bei weitem nicht mehr so gut wie früher. Zu springen wagt er nicht, da er ein Gefühl von Unsicherheit in den Knieen verspürt. Beim Gehen spürt er kein Knarren, es tritt aber auf, wenn er das Knie etwas nach einwärts drückt, oder wenn er den Fuss stark nach aussen dreht. Beim Strecken Spannungsgefühl in der Kniescheibe, er hat dann das Gefühl, als drücke etwas dagegen. Die Hautnarbe ist gut verschieblich. In der Kapselnarbe fühlt man derbe, druckempfindliche Knötchen (Nähte), welche sich bei Beugebewegungen mit der Kapsel mitbewegen. Die Aussenrotation des gebeugten Unterschenkels ist schmerzhaft und bei der Innen-

rotation hat er das Empfinden, als zöge etwas am Gelenkspalt. Das Kniebeugen ist rechts stark behindert (Beugefähigkeit beträgt 138°), die Streckfähigkeit ist normal. Kein Erguss, kein Schlottergelenk, kein Plattfuss. Der Gang ist gerade und unbehindert, der normale Gang des Gelenkes ist unverändert.

Röntgenbild (Prof. Grashey); 31. III. 11. Seitliche Aufnahme: Noch etwas Erguss, sonst normal. Epiphysenknorpel am Femur angedeutet; die Sagittalaufnahme fehlt. Am 14. XII. 11, acht Monate nach der Operation, sagittale Aufnahme: sie zeigt zackige unregelmässige Tubercul. intercondyl. Am 12.V. 12: dem lat. Tubercul. intercondyl. statt der früheren Zacken ein rundlicher Höcker aufsitzend, am medialen eine Zacke. Seitliche Aufnahme: Patella etwas abgerückt, Oberschenkel-Condylen-Contur gegenüber dem peripheren Ende der patellaren Gelenkfläche höckerig. An der Tibiagelenkfläche, etwas vor der Mitte, Andeutung einer Stufe.

Fall 6.

T . . . R., 26 Jahre, Mechaniker. (Rechter innerer Meniscus in der Mitte zerrissen, hintere Partie in der Peripherie von der Kapsel losgelöst und zwischen die Condylen eingeklemmt. Verletzung am 2. II. 10.

In einem Hohlweg fuhr ihm ein beladener Hörnerschlitten, dem er nicht ausweichen konnte, mit aller Wucht entgegen. Um die Kraft des Anpralls zu verhindern, stemmte er den rechten Fuss gegen ein Horn des Schlittens und wurde heftig zur Seite geschleudert. Er empfand einen intensiven Schmerz, das Knie schwoll bald an. Beim Aufstehen, das überaus schmerzhaft war, krachte es im Gelenk und es fiel ihm auf, dass der Fuss sich stark nach aussen drehte. Der Arzt verordnete kalte Umschläge und Ruhigstellung während einiger Tage.

Zwei Monate nach der Verletzung (April 1910) begab er sich, da er dauernd Schmerzen hatte, wieder in ärztliche Behandlung. Es wurde ein Gipsverband angelegt, der nach vier Wochen entfernt wurde. Nach Abnahme desselben war das Gelenk ziemlich versteift, Schmerzen und Schwellung bestanden wie zuvor, erst nach Massage und komprimierenden Verbänden trat leichte Besserung ein.

Sechs Monate nach der Verletzung nahm Patient die Arbeit wieder auf. Bei bestimmten Bewegungen (die nicht näher bezeichnet sind) fühlte er ein Krachen im Gelenk, manchmal schwoll das Gelenk an.

Elf Monate nach der Verletzung (2. I. 11) rutschte er in einem Hausflur aus, er spürte ein Krachen im Gelenk, das Bein

schnappte angeblich aus, so dass es in leichter X-Beinstellung stand. Das Gelenk schwoll an und schmerzte.

Aufnahmebefund (21. II. 11): Konturen leicht verstrichen, geringer Erguss. Bei aktiven Bewegungen hörte man ab und zu medial ein lautes Krachen, bei passiven Bewegungen fühlte man ein leichtes Reiben. Die Bewegungen waren schmerzhaft, kein Schlottergelenk, Schwellung über dem medialen Gelenkspalt.

Operation (27. II. 11.): In Lumbalanästhesie, ein Jahr nach der Verletzung: Eröffnung des rechten Gelenks durch einen parapatellaren Längsschnitt am medialen Gelenkrand, leicht bogenförmig nach der Tub. tibiae verlaufend. Der innere Meniscus war in der Mitte quer durchtrennt, die hintere Partie an der Peripherie von der Kapsel losgelöst und zwischen die Gelenkenden verschoben. Abtragen des Meniscus. Der hintere Teil der sichtbaren Portion des Lig. cruc. ant. war eingerissen, die Gelenkflächen zeigten leichte arthritische Veränderungen. Die Synovia ist nicht verändert. Heilung per primam, ohne Gelenkerguss und ohne Blutung. Nach elf Tagen wurde eine abnehmbare Wasserglashülse angelegt, mit der er herumging. Die Nachbehandlung bestand aus Massage, Bewegung und Heissluft.

Bei der Entlassung, drei Wochen nach der Operation, war die Bewegungsfähigkeit noch eingeschränkt, doch konnte er ohne die früheren Beschwerden zu empfinden, auch ohne Wasserglashülse, herumgehen.

Eine Nachuntersuchung war unmöglich, da der Patient nicht mehr aufzufinden war.

Fall 7.

Kahn Franziska, 42 Jahre, Kaufmannsfrau (Abriss des linken inneren Meniscus an der vorderen und hinteren Insertion).

Im Alter von 21 Jahren machte sie angeblich einen schweren Gelenkrheumatismus des linken Kniegelenks durch. Sie hatte hohes Fieber und bekam Natr. salicyl., die Krankheit dauerte zirka ein halbes Jahr. Seither verursachte ihr beim Knien der Druck der Unterlage Schmerzen und das linke Knie war dauernd etwas geschwollen. Diese Schwellung nahm nach längerem Gehen zu und es bildete sich dann eine kleine Geschwulst in der Kniekehle, sonst merkte sie nichts. Weihnachten 1910 ging sie ruhig auf ganz ebener Erde spazieren und verspürte plötzlich ohne eine ihr bekannte Ursache einen Druck im Kniegelenk, der von einem blitzartigen Schmerzanfall begleitet war. Momentan konnte sie nicht mehr gehen und konnte das Kniegelenk, welches in

leichter Beugestellung stand, weder weiter beugen noch strecken; es schwoll etwas an. So wurde sie nach Hause gebracht, wo sie dann vorsichtig Beuge- und Streckversuche machte und plötzlich war das Gelenk ohne Ruck wieder frei beweglich. Seither kam dies öfter vor. Beim Stehen oder Gehen trat plötzlich dieser blitzartige Schmerz auf, dann konnte sie nicht mehr gehen und sie gab an, dass diese Einklemmung auch einmal beim Aufstehen von einem Sessel erfolgte. Die Einklemmung löste sich, wenn sie das Bein ruhig hinlegte und einige Bewegungen machte, ganz plötzlich. Bei nichtbelastetem Gelenk war jede Bewegung frei und schmerzlos; es fiel ihr aber auf, dass das Knie häufig geschwollen war.

Aufnahmebefund vom 20. II. 11., nachdem am 19. II. 11. abermals eine Einklemmung erfolgt war: Das linke Kniegelenk etwas geschwollen, die parapatellaren Furchen verstrichen, aktive und passive Bewegungen konnten ohne Schmerzen ausgeführt werden, dabei fühlte man eine leichte Krepitation. Der innere Gelenkspalt war etwas druckempfindlich

Operation: Eröffnen des linken Gelenkes med. durch einen parapatellaren Längsschnitt. Der innere Meniscus war an seiner vorderen und hinteren Insertion abgerissen, frei beweglich und wurde abgetragen; im hinteren Recessus fand sich eine zirka bohnengrosse Gelenkmaus. Beide Condylen zeigten leichte arthritische Veränderungen. Die Wunde wurde durch Etagennähte vollständig verschlossen. Heilung per primam, ohne Erguss ins Gelenk.

14 Tage nach der Operation wurde eine abnehmbare Wasserglashülse angelegt, mit der Patientin einherging. Gleichzeitig wurde sie mit Massage und Heissluft behandelt, man begann mit aktiven und passiven Bewegungen. Während sechs Wochen klagte sie über Schmerzen beim Gehen, dann trat allmählich Besserung ein.

Nachuntersuchung am 17.V. 12., $1^1/_4$ Jahre nach der Operation: Sie kann sämtliche Hausarbeiten verrichten, kleine Lasten tragen, Treppensteigen, ermüdet aber etwas schneller als vor der Verletzung. Im allgemeinen ist das verletzte Bein weniger kräftig als das gesunde. Ohne irgendwelche Beschwerden zu spüren, kann sie zwei- bis dreistündliche Spaziergänge machen und sie gibt an, dass sie auch früher nie mehr ging. Bergauf- und Bergabgehen verursachen ihr keine Beschwerden, nach längerer Anstrengung schwillt das Knie an, Kniebeugen und Knien ist schmerzhaft. Starke Streckversuche verursachen leichte Schmerzen, beim Gehen keine Unsicherheit. Bei der Untersuchung fand sich in beiden Kniegelenken ein leichter Erguss, der Umfang des verletzten Gelenks war um $1^1/_2$ cm stärker als der des gesunden. Die Oberschenkelmuskulatur zeigte keine merklichen Differenzen. Die Operationsnarbe

war fest, nicht druckempfindlich, gut auf der Unterlage verschieblich, Streckbewegungen im Kniegelenk wurden links ebenso kräftig ausgeführt als rechts, Rotationsbewegungen bei gebeugtem Knie links etwas schmerzhaft, am meisten die Aussenrotation. Beim Knien fällt auf, dass die Patientin es ängstlich vermeidet, das operierte Bein stark zu beugen, obschon die aktive Beugefähigkeit des unbelasteten Gelenkes zirka 120° beträgt. Sie kniet erst mit dem rechten Knie auf, dann allmählich mit dem linken. Der Gang ist sicher, nicht hinkend, der Gelenksinn völlig erhalten. Seit der Operation keine Einklemmungserscheinungen mehr.

Röntgenbefund (Prof. Grashey). Bei der Aufnahme am 20. II. 11. Arthritis def., Gelenkflächen uneben, med. Randwülste, Tuberkul. intercondyl. lat. hakenförmig und disloziert. An dem freien Rande der Patella bei der seitlichen Aufnahme kleine Osteophyten, Gelenkmaus nicht zu sehen. Am 18. V. 12.: 13 Monate nach der Operation unverändert, nur ausgesprochene Atrophie der Knochen. Rechtes Knie keine Anzeichen von Arthritis def.

Fall 8.

Buchner, Johann, 52 Jahre, Taglöhner, (rechter Meniscus int., hintere Insertion abgerissen, innen partiell zerrissen). Keine früheren Gelenkerkrankungen. Am 23. XI. 11. rutschte er beim Tragen von Beton auf einer Treppe aus; er fiel hin und das rechte Knie wurde nach innen gebogen. Er stiess damit auf und empfand dabei einen momentanen heftigen Schmerz, der mit Schnappen im Gelenk verbunden war. Er konnte jedoch nach einiger Zeit nach Hause gehen. Nach 14 Tagen Ruhe trat leichte Besserung ein, worauf er wieder arbeitete. Sofort zeigte sich wieder eine Verschlimmerung, Schwellung und Stechen im Gelenk, Beuge- und Streckbewegungen waren dauernd schmerzhaft, plötzliche Einklemmungen sind nicht aufgetreten.

Aufnahmebefund: Grosser, mittelkräftiger Mann mit ausgedehnter Psoriasis punctata. Die Konturen des rechten Kniegelenks sind etwas verstrichen, es quellen sehr starke paraligamentäre Fettwülste vor, die sich derb anfühlen und die sehr druckempfindlich sind. Kein Erguss, Druck auf den inneren Gelenkspalt ist sehr schmerzhaft, das Maximum der Druckempfindlichkeit besteht über dem Gelenkspalt medial und vorne. Im medialen Gelenkspalt fühlt man einen etwas druckempfindlichen Wulst, Druck in der Kniekehle ist schmerzhaft, und die Beweglichkeit im rechten Kniegelenk eingeschränkt (120°). Beide Kniee krepitieren leicht, Rotationsbewegungen im rechten Kniegelenk schmerzhaft; schnappende Geräusche fühlte man nie. Umfang der Oberschenkelmuskulatur rechts

um 0,5 cm geringer als links, das rechte Kniegelenk ist um $1^1/_2$ cm stärker als das linke. Fünf Monate nach der Verletzung hatte der Oberschenkel rechts eine Umfangsdifferenz von $1^1/_2$ cm gegen links. Da eine konservative Therapie nicht zum Ziele führte, erfolgte die Operation am 26. II. 12. in Lumbalanästhesie:

Schnitt medial parallel zum Gelenkspalt, die Synovialis zeigte keine Veränderung, die Synovia war nicht vermehrt. Der Meniscus war an der hinteren Haftstelle abgerissen, in der Mitte eingerissen, und der hintere bewegliche Teil legte sich in die Gelenkspalte hinein. Die ganze freiliegende Partie war abnorm beweglich. Der Meniscus wurde total exstirpiert, die sichtbaren Teile der Gelenkflächen war intakt. Naht der Kapsel mit nicht durchgreifenden Katgutnähten, Naht des Bandapparates, Hautnähte.

Lagerung auf einer Schiene, Heilung per primam, kein Erguss ins Gelenk.

Nach 14 Tagen stand Patient auf, die Beugefähigkeit betrug damals zirka 20^0, die Beuge- und Streckbewegungen im Kniegelenk waren äusserst schmerzhaft. Die Nachbehandlung bestand in Massage und Heissluftapplikation und von der vierten Woche ab wurde mit Übungen am medico-mechan. Apparat begonnen.

Befund drei Monte nach der Operation: Gefühl von Schwäche und Unsicherheit im Gelenk, verbunden mit stechenden Schmerzen beim Gehen. Patient kann etwa eine halbe Stunde lang auf ebener Erde gehen, dann schwillt das Gelenk an. Treppensteigen, Bergaufgehen, besonders aber das Bergabgehen macht ihm Beschwerden. Knien schmerzt durch den Druck der harten Unterlage. Die Untersuchung ergibt: Die Gelenkkonturen sind etwas verstrichen, die paraligamentären Fettwülste treten stark vor und im Gelenk besteht ein leichter Erguss. Die quergestellte Narbe ist etwas druckempfindlich, aber gut verschieblich. Bei Bewegungen spürt man keine Krepitation im Gelenk. Die Rotation bei gebeugtem Knie ist etwas schmerzhaft, hauptsächlich ist es die Aussenrotation. Bei Streckstellung sind Wackelbewegungen nicht ausführbar, während bei 20^0 Beugung diese in ausgiebigem Masse möglich sind, und man hört wie dabei jedesmal die medialen Gelenkknochen aneinanderklappen; auf der gesunden Seite findet diese harte Berührung der Gelenkflächen nicht statt. Der Umfang der Oberschenkelmuskulatur ist rechts um 2 cm geringer als links, der Umfang des Gelenks um $1^1/_2$ cm stärker als links und der Tibiakniewinkel ist rechts grösser als links.

Beugefähigkeit links: 140^0
rechts (verl.) aktiv 120^0 passiv 130^0

Röntgenbild (Sagittalaufnahme) Prof. Grashey am 20. V. 12. Acht Monate nach der Verletzung und zirka drei Monate nach der Operation: Deutliche Knochenatrophie, Arteriosklerose, Gelenkspalt klafft aussen wesentlich stärker als innen, an den Tubercul. intercondyl. kein sicherer Befund.

Fall 9.

Walk Dionys, 57 Jahre, Schreiner, (Verletzung des rechten lat. Meniscus).

Anamnese: Seit Kindheit leidet er an rechtsseitigem Klumpfuss, nie hatte er Rheumatismus. Vor zwei Jahren stand er auf einer Stiege mit beiden Füssen auf der gleichen Stufe und wollte aus einem höher gelegenen Fach einen zirka zentnerschweren Käslaib herunterholen. Mit dieser Last machte er eine Drehung des Oberkörpers (Richtung unbekannt); im Moment, da er den linken Fuss aufhob um die Treppe hinunterzugehen, verspürte er einen Schmerz im rechten Knie. Er bezeichnete den Mechanismus als eine „ungeschickte Wendung". Das Knie schwoll etwas an, aber er konnte weiter arbeiten und konnte das Gelenk strecken und beugen wie zuvor. Sofort nachher trug er schwere Lasten treppauf und treppab. Der Arzt gab etwas zum Einreiben, verordnete Massage und eine Binde. Nach drei Wochen bemerkte Patient nichts mehr von dem Unfall. Im Dezember 1911 legte er schweres Bauholz mit anderen Arbeitern auf einen Wagen. Beim Heben eines 5 bis 6 Zentner schweren Baumes rutschte er mit dem rechten Fuss auf der Unterlage so aus, dass dieser nach links hinüberglitt und stark nach einwärts gedreht wurde, bis er mit dem vorderen Rand des gebeugten Kniegelenkes an einen Balken anstiess. Mit aller Muskelkraft konnte er sich noch halten. Er arbeitete bis Feierabend zirka $^1/_2$ Stunde weiter, spürte dabei aber Spannung und Druck im Gelenk. Auf dem Nachhauseweg trat bereits Schnappen im rechten Kniegelenk auf, und als er nach einer längeren Ruhepause am Abend aufstehen wollte, hatten die Beschwerden so zugenommen, dass er kaum noch stehen konnte. Am nächsten Morgen war das Knie geschwollen, trotzdem ging er zur Arbeit, musste dieselbe jedoch nach zirka drei Stunden wegen stechender Schmerzen aufgeben. Der Arzt gab etwas zum Einreiben. Seither war das Beugen und das Strecken eingeschränkt, und Patient fühlte öfters Krachen im Gelenk. Es trat zwar leichte Besserung ein, aber irgend eine ungeschickte Bewegung, die unabhängig von der Bodenbeschaffenheit sein konnte, verursachte ihm plötzlich wieder Schmerzen, so dass er einige Schritte langsamer gehen musste. Darnach war wieder alles gut. Solches wiederholte sich öfters, selbst bis dreimal während einer Stunde. Zirka ein

Monat später, am 2. Januar, wurde er ins Krankenhaus aufgenommen.

Aufnahmebefund am 2. I. 12. Grosser kräftiger Mann mit gut entwickelter Muskulatur und starkem Knochenbau. Kongenitaler Klumpfuss rechts. Die Muskulatur des rechten Unterschenkels war schwächer als diejenige des linken. Das Knie war geschwellt, die Konturen verstrichen, besonders in den unteren Partien, die Oberschenkelmuskulatur weniger gut entwickelt als links, Tanzen der Patella, die druckempfindlichen paraligamentären Fettwülste quellen vor, Druck auf den lat. Gelenkspalt war schmerzhaft. Man fühlte den Meniscus als leichte Vorwölbung, bei Beugungs- und Rotationsbewegungen sprang er nicht besonders hervor. Der Druckschmerz war am intensivsten bei gebeugtem und nach innen rotiertem Unterschenkel; Bewegungen im Kniegelenk erzeugten rechts deutliches Knarren und beim Strecken des gebeugten Knies fühlte man über dem äusseren Gelenkspalt nichts Abnormes, während beim Strecken des gebeugten und nach innen rotierten Unterschenkels beim Übergehen von zirka 40° Beugung in völlige Streckstellung deutliches Schnappen bemerkbar war. Am inneren Meniscus kein abnormer Befund. Streckfähigkeit normal, maximale Beugung 145° gegen 160°. Grobe Kraft der Unterschenkelmuskulatur etwas herabgesetzt, Peronäi paretisch. Umfangsdifferenz des Oberschenkels am 2. I. 12: rechts $1^1/_2$ cm geringer als links, rechtes Kniegelenk um 1 cm stärker als das linke, der rechte Unterschenkel an der muskelstärksten Stelle um 3 cm schwächer als der linke. Nervensystem völlig ungestört, beim Gehen fiel auf, dass der Patient den Unterschenkel um die Unbequemlichkeit der Valgusstellung des Fusses auszugleichen, stark nach aussen rotierte.

Die konservative Behandlung führte nicht zum Ziel. Patient war völlig erwerbsunfähig.

Operation: Am 26. I. 12 in Lumbalanästhesie: Bei der Lumbalpunktion fiel auf, dass die Zwischenwirbelbänder verknöchert waren Eröffnen des Gelenks durch parapatellaren Längsschnitt lat.; aus dem Gelenk floss ziemlich viel klare Synovia, die Syonvialis war stark verdickt und injiziert. Der Meniscus zeigte sich der Fläche nach in zwei horizontale Lamellen gespalten, die an ihrem freien Rande radiär eingerissen waren. Die obere Lamelle war etwas aufgeblättert, der Rand umgeschlagen, die beiden Wundflächen zeigten nur minimale Granulationen und starke blutige Imbibitionen. Der Meniscus wurde in seiner ganzen Ausdehnung exstirpiert, die sichtbaren Gelenkflächen von Tibia und Femur zeigten arthritische Veränderungen, welche in den zentralen Partien am stärksten waren. Naht der Kapsel mit Katgut, Naht des Bandapparates,

Hautnaht, Fixation in Streckstellung. Beim Verbandwechsel nach zehn Tagen war die Wunde per primmam verheilt, Anlegung einer abnehmbaren Wasserglashülse. Im Gelenk war ein mässiger Erguss, Beugebewegungen im Kniegelenk waren schmerzhaft. Mit der Nachbehandlung, welche in Heissluftapplikation und Massage bestand, wurde am 14. Tage nach der Operation begonnen. Bei der Entlassung am 29. V. 12, zirka sechs Wochen nach der Operation, klagte er beim Treppensteigen über Schmerzen unterhalb der Kniescheibe, dieselben waren beim Treppabsteigen intensiver, beim Gehen hatte er ein Gefühl von Schwäche und Unsicherheit im Gelenk, nach Anstrengungen schwoll dieses an. Knien war wegen der Schmerzen, welche der Druck der Unterlage verursachte nicht möglich, die Untersuchung ergab eine Differenz der Oberschenkelmuskulatur von 2,2 cm, das rechte Kniegelenk war um 2 cm stärker als das linke, der Oberschenkel hatte nach der Operation um zirka 0,8 cm abgenommen.

Die Streckfähigkeit war normal. Die Beugefähigkeit betrug
rechts aktiv 115°, passiv 125°
links „ 136°, „ 145°.

Bei Bewegungen ziemliches Knarren in beiden Gelenken. Oberschenkelmuskulatur schwach, ziemlicher Gelenkerguss. Die Narbe war 9 cm lang, auf der Unterlage mässig verschieblich und etwas druckempfindlich. Bei Beugestellung nahm die Druckempfindlichkeit zu. Maximum derselben in der unteren Partie, oberhalb der Tuberositas tibiae.

Röntgenbefund (Prof. Grashey): Sagittalaufnahme rechts am 3. I. 12: Gelenkflächen wellig konturiert, incongruent, Gelenkspalt im ganzen verschmälert, Tubercul. intercondyl. lat. zugespitzt, das mediale in eine lange, plumpe Spitze ausgezogen. Tibia-Gelenkfläche ausserordentlich höckerig, Knochenatrophie.

Am 31. I. 12. Die Zacken an den Tuberc. intercondyl. haben scheinbar etwas zugenommen.

Am 18. V. 12 (vier Wochen nach der Operation) rechts deutliche Knochenatrophie, sonst unverändert; links Tuberc. intercondyl. in lange Spitzen ausgezogen.

Wir konnten also neun Fälle von Meniscusverletzungen beobachten; es betrafen hievon acht den Meniscus medialis und nur einer den lateralis; das linke Bein war 4mal, das rechte 5mal betroffen. In grösseren Statistiken zeigt sich ein überwiegendes Betroffensein des linken Beines und ich möchte nicht versäumen, darauf hinzuweisen, dass es die englischen Chirurgen

waren, die auf diese ungleiche Verteilung der Meniscusverletzungen besonders hingewiesen haben. Quetschungen des Meniscus konnten wir 4mal beobachten. Es handelte sich 2mal um eine direkte Durchquetschung in der Mitte, und zwar in Fall 1 und 5. Beim ersten Fall war der med. Meniscus in der Mitte durchquetscht und im Gelenkspalt eingeklemmt, im Fall 5 war die quere Durchquetschung in der Mitte kombiniert mit einer horizontalen Spaltung des Meniscus in der Längsrichtung. Das bewegliche Stück war nach vorne und nach der Gelenksmitte verschoben. Es stellt also dieser Fall eine weitere Komplikation der unter Nr. 15 und 16 angegebenen Verletzungen dar. Bei einem Fall (2) fand sich zwischen den Gelenkflächen eine flache abgequetschte Scheibe der mittleren Partie des Meniscus int., die mit diesem durch einen breiten Stiel verbunden war. Der vierte Fall von Quetschung (4) endlich betraf die hintere Partie des Meniscus int. Diese war nahe der Anheftungsstelle zerquetscht und von der Kapsel sowie von der Insertion losgelöst. Abrisse von der Insertion beobachteten wir ausserdem noch 2mal. Bei einem Fall (7) war der innere Meniscus an seiner vorderen und hinteren Insertion abgerissen und frei beweglich, ausserdem fand sich im hinteren Recessus eine ca. bohnengrosse Gelenkmaus. Beim anderen (8) war er an der hinteren Haftstelle abgerissen, dazu kam noch ein Einriss in der Mitte und der hintere bewegliche Teil legte sich in den Gelenkspalt hinein. Der Meniscus war abnorm beweglich.

Abnorme Beweglichkeit war weiterhin noch in Fall 3 vorhanden. Eine Verletzung an der Aussenseite des Meniscus med. war abgeheilt, es fanden sich bei Operation hier narbige Veränderungen. Der Meniscus liess sich weit aus der Gelenkspalte herausziehen, ohne am med. Seitenbande haften zu bleiben. Eine Zerreissung des med. Meniscus in der Mitte konnten wir in Fall 6 beobachten (Querriss). Ausserdem war die hintere Partie an der Peripherie von der Kapsel losgelöst und zwischen die Gelenkenden verschoben. Nach der Entfernung des Meniscus zeigte sich weiter, dass auch der hintere Teil der sichtbaren Portion des Lig. cruc. ant. eingerissen war. Die seltene Form

der horizontalen Spaltung in zwei Lamellen, die ich unter Nr. 22 aufgeführt, und deren Entstehung ich späterhin schon zu erklären versucht habe, konnten wir in unserem Fall 9 beobachten, dem einzigen, bei welchem der lat. Meniscus betroffen war. Der Befund war ein ausserordentlich interessanter. Die beiden horizontalen Lamellen waren an ihrem freien Rande radiär eingerissen, die obere Lamelle war etwas aufgeblättert, der Rand umgeschlagen, die beiden Wundflächen zeigten nur minimale Granulationen und starke blutige Imbibitionen.

Sekundäre Veränderungen (Arthritis deformans) im Gelenk wurden gleich bei der Operation in drei Fällen (6, 7, 9) beobachtet. Besonders im Fall 9 war die Arthr. def. eine ausgesprochene und trat ausserdem an den zentralen Partien in noch höherem Grade als an den übrigen in Augenschein. Längere Zeit nach der Operation zeigte sich jedoch auch noch im Falle 2, 3 und 5 ein mehr oder weniger deutlicher Knochenbefund.

Mechanismus der Verletzungen.

Als ätiologische Momente der Meniscusverletzungen führen manche Autoren direkte und indirekte Gewalteinwirkung an. Direkt durch Fall, Stoss, Schlag etc. Katzenstein veröffentlichte z. B. einen Fall, bei dem eine Nadel die Ablösung der Lig. coron. verursachte.

Die direkte Gewalt als ätiologisches Moment wurde stark bezweifelt.

Schultze ist der Ansicht, dass für die direkten Verletzungen nur die vorderen Insertionen, und zwar vor allem die med. Anheftung bei gebeugtem Knie als Angriffspunkte in Betracht kommen. Substanzverletzungen sind bei direkter Gewalteinwirkung wohl überhaupt auszuschliessen. Wie ich schon früher betont habe, ist der Gelenkspalt bei der Beugung von der Fossa intercondyl. bis zum Lig. coll. med. frei und seines Schutzes beraubt. Dazu kommt, dass der Meniscus bei forcierter Beugung auch noch nach vorne gerückt wird und sich in den Gelenkspalt hineinschiebt. Wenn nun ein Schlag oder Stoss genau an der freien Stelle den Gelenkspalt trifft oder ein Fall auf

eine Kante erfolgt, die nicht breiter als der klaffende Gelenkspalt ist und sich also in diesen hineindrängen kann, so ist eine auf diese Art entstandene Abreissung des Meniscus an der von dem Trauma betroffenen Stelle wohl erklärlich und kaum anzuzweifeln. Ist freilich die Fläche, mit der das Trauma den Gelenkspalt trifft, grösser als die des klaffenden Gelenkspaltes, so wird höchstwahrscheinlich eine ausgedehnte Zerstörung der Condylen erfolgen und keine isolierte Zersprengung des Meniscus.

Eine direkte Verletzungsmöglichkeit des lat. Meniscus ist noch geringer als eine solche des med. Denn ich habe schon früher betont, und besonders Schultze hat darauf hingewiesen, gerade der schwächste Teil der vorderen Insertion des lat. Meniscus wird in dem Moment, wo dieser durch die Beugung exponiert sein könnte, durch die Patella und Kniesehne, die ja bei der Beugung nach aussen treten, erst recht geschützt. Ein Trauma könnte also nurmehr an dem Raum von hier bis zum Maisiatschen Streifen angreifen; im übrigen gilt das für den med. Meniscus Gesagte in gleicher Weise auch für den Lateralen. Möglich wäre auch noch, dass durch dauernde Berufsschädigungen, (z. B. Knien), die vordere Anheftung des med. Meniscus beschädigt und schliesslich zerrissen werden kann, da ja das dem Boden aufliegende Knie genau mit der vorderen med. Tibiakante die Unterlage berührt.

Wenn nun trotz der angeführten geringen Möglichkeiten in der Literatur mehrere Fälle von Verletzungen mitgeteilt wurden, die angeblich durch direkte Gewalt entstanden sind, so wird man Schultze recht geben müssen, wenn er sagt, dass ein gut Teil derselben eben doch durch indirekte Traumen entstanden sein wird.

Die indirekten Verletzungen, die häufigsten und gewöhnlichsten Meniscusverletzungen, kommen durch Gewalteinwirkungen auf den Oberschenkel, oder, wenn dieser fixiert ist, auf den Unterschenkel zustande. Das Gelenk wird „durch Pressen der Gelenkflächen aufeinander wie bei einem Sprung oder Fall auf die Füsse bei gestrecktem Kniegelenk oder bei Übertreibung

der Bewegung in normaler Richtung (Beugung und Streckung) oder durch Bewegungen von aussen nach innen, oder umgekehrt, oder durch Torsion verletzt“ (König). Ich will als erstes die Quetschungen bezw. Zerquetschungen der Meniscen zu erklären versuchen. Einmal kommt hier der Fall auf beide Füsse in Betracht, wobei die Knie krampfhaft durchgedrückt sind, wie sich Schultze sehr treffend ausdrückt. Infolge der extremen Spannung der Muskulatur werden die Gelenkenden von Tibia und Femur fest auf- und aneinander gedrückt, ebenso befindet sich der gesamte Gelenkapparat selbst in höchster Spannung. Da nun unter solchen Verhältnissen ein Ausweichen der Meniscen nach der Seite absolut ausgeschlossen erscheint, muss es zur Quetschung und Zerquetschung oder wenigstens zu einer Ruptur kommen. Eine isolierte Meniscusverletzung wird auf diese Weise kaum zustande kommen, wie Schultze eigens bemerkt, im Gegenteil, selbst grössere Läsionen an den Gelenkenden werden bei diesem Verletzungsmodus nicht zu den Seltenheiten gehören. Ein zweiter Mechanismus, der ebenfalls eine Zerquetschung der Meniscen zur Folge hat, ist der plötzliche Übergang aus extremster Beugung in die äusserste Streckung (Hyperextension); bei sehr heftigem Vorschnellen des Unterschenkels, wie es z. B. beim Fussballspiel vorkommen mag, wenn ein Spieler kräftig nach dem Ball stösst, ohne denselben zu treffen, und also mit aller Wucht in die Luft tritt, dürfte dieser Modus gegeben sein. Hiebei bietet der äussere Meniscus eine grössere Angriffsfläche als der innere, während für den letzteren keine Möglichkeit zum Ausweichen gegeben ist. Auf diese Weise — durch die Überstreckung — erfolgt eine Kompression der Meniscen an ihrer vorderen Insertion durch die vorderen Facetten der Condylen, die ebenfalls eine Ruptur zur Folge haben kann. Es ist aber weder dieser noch der vorher erwähnte Mechanismus ein besonders häufig beobachteter.

Weitaus die meisten Meniscusverletzungen sind Rotationsverletzungen, die sowohl durch Quetschung als auch durch Zerrung entstehen können, und zwar können sowohl beide Faktoren zusammen, als auch jeder für sich allein zu einer Läsion führen.

Die Rotation des Unterschenkels, die überhaupt nur bei gebeugtem Knie möglich ist, hat eine Bewegungsachse, die im lat. Gelenkteil liegt. Erfolgt also eine Rotationsbewegung, so dreht sich der innere Gelenkteil gewissermassen um den äusseren, und die innere Tibia-Gelenkfläche hat stets einen grösseren Weg zurückzulegen als die äussere (Schultze). Dabei steht fest, dass für den medialen Meniscus die Aussenrotation, für die lateralen die Innenrotation des Unterschenkels die gefährliche Bewegung darstellt. Der Rotationsmechanismus ist ein verschiedener, je nach dem Grad der Beugung, in welcher die Rotation ausgeführt wird.

Bei starker Beugung und Aussenrotation dreht sich die mediale Tibia-Gelenkfläche nach vorne, während der condyl. fem. int. auf ihr nach hinten gleitet; die Folge ist bei dieser Bewegung, dass das hintere Horn des medialen Meniscus stark nach hinten geschoben und der ganze Knorpel stark gestreckt wird. Wird die Rotation jetzt noch weiter fortgesetzt, dann gleitet auch der Kondylus noch weiter nach hinten und gelangt schliesslich bis auf den hinteren tibialen; dabei drängt er stetig, besonders wenn die Muskulatur stark gespannt und das Gelenk gehörig belastet ist, den hinteren Meniscusteil vor sich her.

Es entsteht nun dadurch, dass der ganze Meniscus nach hinten gezogen wird und das Lig. collat. med. durch die Rotation dem Zug nach vorne folgt, eine derartige Spannung, dass es zu einer Zerreissung der Insertion am Lig. collat. tib. kommen kann. Schultze folgert nun weiter: Erfolgt diese Zerreissung nicht, weil die Fixation an dieser Stelle vielleicht gerade eine sehr lockere ist (ein in diesem Falle sehr günstiges Faktum), so wirkt nur einzig und allein ein Zug im hinteren Horn direkt auf die vordere tibiale Anheftung, die als schwächster Punkt nun am ehesten nachgibt.

Erfolgt Beugung und Rotation sehr rasch aufeinander, so wird, besonders wenn die Gelenkenden fest aufeinandergepresst sind, die hintere Insertion nach hinten aus dem Gelenkspalt hinausgedrängt und an der hinteren Tibiakante durch den Condyl. fem. einfach abgequetscht. Hierbei erfolgen nicht nur Abrisse

der hinteren Insertion, sondern es können auf diese Weise sehr leicht Querrisse des Meniscus erfolgen.

Da der laterale Meniscus, was schon früher betont wurde, viel besser als der med. seitwärts ausweichen kann, infolge der allzufesten Anheftung vorne und an der Seite, so kann man bei ihm eine Verletzung durch Quetschung bei Aussenrotation wohl ausschliessen; ebenso verhält es sich mit einer Zerrung, denn die äusseren Gelenkenden legen bei dieser Rotation ja nur einen ganz geringen Weg gegeneinander zurück, weshalb zwischen dem Meniscus und seinen Fixationspunkten eine Spannung auf diese Weise wohl überhaupt nicht erreicht werden kann.

Bei geringerer Beugung des Kniegelenks und Aussenrotation des Unterschenkels wird der med. Meniscus durch den Condyl. fem. med., der sich nach innen bewegt, medialwärts aus dem Gelenkspalt herausgedrängt und gegen das sehr stark gespannte innere Seitenband gepresst, wodurch der Knorpel gesprengt werden kann. Schultze betont bei diesem Mechanismus einmal „die leichte Beugestellung des Unterschenkels“ und sodann vor allem das feste „Aufeinandergepresstsein der Gelenkenden durch die Belastung und den Muskelzug“. Den lateralen Meniscus kann die „leichte Beugestellung des Unterschenkels“ ebensowenig schädigen, als die „extreme,“ wenn es sich nur um eine Aussenrotation handelt. Dagegen ist bei der forcierten Innenrotation und starken Beugung in gleicher Weise seine vordere und hintere Insertion bedroht. Wohl gerät bei dieser letzten Annahme auch der med. Meniscus in Gefahr rupturiert zu werden, doch hat man dabei folgendes zu bedenken: Die Rotation kann nicht so weit fortgesetzt werden, dass vielleicht eine zu grosse Spannung der Insertion eintreten würde, und dann ist auch das Lig. collat. nicht wie bei dem eben angeführten Falle so scharf gespannt, dass es den andrängenden Meniscus irgendwie verletzen könnte. Zerreissungen und Quetschungen des med. Knorpels sind also wohl kaum zu fürchten. So ziemlich die gleichen Gefahren aber, die bei der Aussenrotation dem med. Meniscus drohen, kommen nun bei der Annahme forcierter Innenrotation für den lat. Meniscus in Betracht;

nur insofern ist der letztere doch noch etwas mehr im Vorteil gegenüber dem med. als er eine viel grössere Bewegungsmöglichkeit besitzt wie dieser und deshalb auch leichter ausweichen kann. Er wird aber aus dem Gelenk dadurch herausgehebelt, dass der Condyl. fem. fest auf ihn aufgepresst wird; es kommt zu einer starken Spannung und diejenige Insertion, die gerade zufällig etwas schwächer angelegt ist, reisst aus. Auch Querrisse können entstehen, denn die hintere Insertion ist meist so stark, (Verbindung mit Femur und Tibia) dass es gar oft nicht zu einem Abrisse derselben kommt, wenn der Meniscus nach vorne gerissen wird, wie dies der Fall ist, wenn nach begonnener Rotation eine weitere plötzlich einsetzende Beugung erfolgt. Auch der Ansatz des Meniscus am hinteren Kreuzband kann auf diese Weise verletzt werden. Schultze geht aber in der Erklärung des Mechanismus der Rotationsverletzungen nun noch einen Schritt weiter. Er kam nämlich auf Grund seiner Versuche zu der Überzeugung, dass in der Mehrzahl der Fälle nicht die forcierte Rotation, wie sie eben besprochen wurde, allein die wirkliche Verletzung der Knorpel herbeiführt, sondern dass zu einer wirklichen Zerstörung der Menisceu noch ein wesentlicher Faktor hinzutreten müsse. Für diesen Faktor meint er die unwillkürliche Gegenbewegung, d. h. die instinktive Widerstandsbewegung ansprechen zu müssen, die in einer plötzlichen krampfhaften Bewegung wohl im Sinne der Streckung besteht und deshalb erfolgt, um das Gelenk aus seiner natürlichen Stellung auf kürzestem Wege wieder in seine normale Lage zu bringen. Konjetzny hat in allerneuester Zeit diese Ansicht Schultzes bestätigt und den hiebei in Frage kommenden Mechanismus durch einige Skizzen, die ich ihrer Anschaulichkeit wegen im nachstehenden bringen möchte, auf folgende Weise erklärt: „Der med. Meniscus (nur von Verletzungen des med. Meniscus ist die Rede) wird durch die Aussenrotation des Unterschenkels weiter als normal in den Gelenkspalt gebracht. Erfolgt nun in diesem Zustand eine rasche Streckung im Kniegelenk, die entsprechend dem reflektorischen Charakter der Bewegung während eines Unfalles sehr schnell

und unvermittelt eintreten wird, so wird der nach aussen rotierte Unterschenkel und der med. Meniscus kaum Zeit genug haben, die Normalstellung bei der Streckung im Kniegelenk einzunehmen, mit anderen Worten: der med. Meniscus wird bei seiner normalen Lage zwischen Tibia und Femur eingeklemmt werden. Diese Einklemmung wird noch begünstigt durch die Form der Femurcondylen, die ja nach aussen abschüssige Rollen darstellen. Die mediale Condylenrolle findet dazu noch an dem gegen die Gelenkkapsel leistenförmig abgesetzten med. Meniscus einen guten Angriffspunkt, wodurch ein Entschlüpfen des eingeklemmten Meniscus nach aussen erschwert, der eingeklemmte Meniscus mit der zunehmenden Streckung auf der schiefen Ebene der konkaven med. Tibiagelenkfläche nach innen hingedrängt wird.

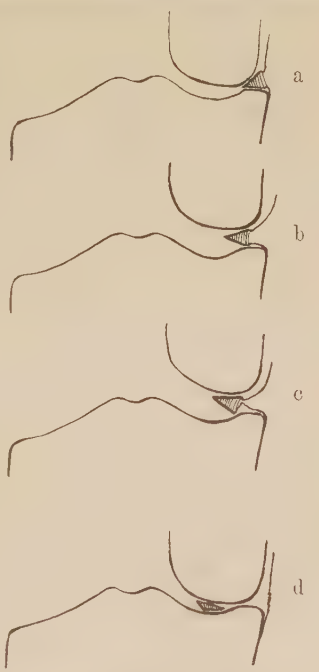

Das ist für das Zustandekommen der Ablösung des Meniscus med. von der Gelenkkapsel das massgebende. Die einzelnen Phasen der Verletzung zeigt die nebenstehende Skizze. Fig. a zeigt ein gestrecktes Kniegelenk in Normalstellung. Der mediale Meniscus liegt auf seiner normalen Lagerstatt. Erfolgt nun in leichter Beugestellung eine starke Aussenrotation des Unterschenkels, so wird nach dem oben Gesagten der med. Meniscus abnorm weit in das Gelenk hineingezogen. Er hat sein normales Lager verlassen und ist mit seiner Basis an den Rand der Konkavität der normalen Tibiagelenkfläche oder bereits ganz in den Bereich derselben getreten (Fig. b). Erfolgt jetzt eine Streckung des Beines unter den oben erwähnten Bedingungen, so wird der Meniscus zwischen medialem Femurcondyl. und Tibiagelenkfläche eingeklemmt werden. Da er, wie er-

wähnt, hierbei schwer nach aussen zur Normalstellung entweichen kann, so wird er bei der Vervollständigung der Streckung mit der unteren Kante seiner Basis auf der schiefen Ebene, die ja der konkave Abschnitt der med. Tibiagelenkfläche darstellt, nach innen herabgedrängt werden. Die bei der Streckung gespannte Gelenkkapsel kann dem Meniscus nicht weiter in das Kniegelenk hineinfolgen, es tritt also notgedrungen eine Abreissung der Meniscusbasis von der Gelenkkapsel in der Richtung von unten nach oben ein (Fig. c). Der med. Meniscus wird nach dem tiefsten Punkt der Konkavität der Tibiagelenkfläche gedrängt und bleibt flach gedrückt in dieser Lage (Fig. d).

Dieser Mechanismus scheint für die allermeisten Fälle von Verletzungen des med. Meniscus eine genügende Erklärung zu geben. Dass natürlich von der Stärke der Aussenrotation und der Kraft der Beinstreckung der Umfang der Meniscusverletzung besonders abhängig ist, braucht eigentlich gar nicht besonders erwähnt zu werden. Auch bei diesem Verletzungsmodus können Abreissungen der Knocheninsertion und quere Substanztrennung vorkommen.

Was die Verletzungen des lat. Meniscus betrifft, so meint Konjetzny, dass wohl nur direkte Quetschungen (Stauchungen) des Meniscus zwischen den Gelenkenden die bedeutendste Rolle spielen. Er folgert dies aus der wesentlichsten Bedeutung des lat. Meniscus, die darin besteht, dass er die im Vergleich zum Femurcondyl. sehr grosse Profildifferenz der lat. Tibiagelenkfläche im weitgehenden Masse auszugleichen hat und infolgedessen schon in normaler Lage sehr bedeutenden Druckspannungen unterworfen ist; diese Druckspannung wird zu gross, wenn der Unterschenkel in forcierte Innenrotation getreten ist; der gespannte und dadurch in den Spalt zwischen den äusseren Gelenkenden hineingezogene Meniscus muss durch die plötzliche Streckbewegung stark gequetscht werden.

Mit dem Gehörten lässt sich die Auffassung von König recht gut vereinbaren, der folgenden Zusammenhang bei der Verletzung angibt: Eine auf den Körper wirkende Gewalt treibt denselben vorwärts, der Fuss jedoch, der auf dem Boden steht,

wird zurückgehalten. Im Moment stützt sich der Körper auf diesen einen Fuss und der in Gefahr zu fallen sich Befindliche sucht sich mit Aufbietung seiner Muskelkraft auf demselben zu erhalten. Er knickt dann schliesslich zusammen (nach innen ein), und fällt zuweilen noch auf die Innenseite des Kniegelenks. Die Verdrehung und das Einknicken nach innen geben in seinen Krankengeschichten sämtliche mit Verletzung des med. Meniscus Befallenen als Ursache ihres Leidens an. König hat sogar beobachtet, dass einige Patienten mit aller Bestimmtheit erklärten, ihre Verletzung hätten sie sich zugezogen, während sie standen und sich gegen das Umfallen wehrten. Tatsächlich ist auch der Verletzte in der Hälfte der von König mitgeteilten Fälle nicht zu Fall gekommen. Ohne Zweifel gibt es auch eine individuelle Prädisposition zu Meniscusschädigungen, die jedenfalls hauptsächlich darin begründet ist, dass die Stärke und Resistenz der Meniscen eine sehr verschiedene ist, was besonders an den Insertionen deutlich zutage tritt und worauf ich schon mehrmals hinzuweisen Gelegenheit hatte. Auch häufig wiederholte Bewegungen, die eine Lockerung der Haftstellen und allmähliche Abtrennung bewirken können, habe ich schon erwähnt. Diese Faktoren zur individuellen Prädisposition zu zählen, halte ich für richtig, ebenso darf ein bereits einmal vorausgegangenes Trauma als prädisponierendes Moment angegeben werden. Bei einem unserer Fälle (Fall 7) scheint auch ein schwerer Gelenkrheumatismus des linken Knies eine Prädisposition geschaffen zu haben, denn die Patientin verspürte beim Spazierengehen auf ebener Erde ganz plötzlich, ohne eine ihr bekannte Ursache einen Ruck im Knieglenk, der von einem blitzartigen Schmerzanfall begleitet war. Momentan konnte sie nicht mehr gehen und das Gelenk, das in leichter Beugestellung fixiert war, weder beugen noch strecken. Bei der Operation zeigte sich der innere Meniscus in seiner vorderen und hinteren Insertion abgerissen und frei beweglich. Seit Patientin den Gelenkrheumatismus durchgemacht hatte, verursachte ihr der Druck der Unterlage beim Knien Schmerzen und das linke Knie war

dauernd etwas geschwollen. Der Unfall ereignete sich erst 21 Jahre nach dem überstandenen Rheumatismus.

Auf den Mechanismus unserer Fälle noch einzeln einzugehen ist wohl überflüssig, da der jeweils in Betracht kommende Verletzungsmodus unschwer aus dem Vorhergesagten erkannt werden kann. Höchstens wäre beim Fall 9 ergänzend zu bemerken, dass Patient an der von der Verletzung getroffenen Seite seit Kindheit einen Klumpfuss besitzt und bereits zwei Jahre vor der eigentlichen Verletzung schon einmal eine Läsion des betroffenen Knies durchgemacht hat. Mit beiden Füssen auf der nämlichen Stufe einer Stiege stehend, wollte er aus einem höher gelegenen Fach einen ca. zentnerschweren Käslaib herunterholen. Mit dieser Last machte er eine Drehung des Oberkörpers (Richtung unbekannt) und verspürte in dem Moment, da er den linken Fuss aufhob, um die Treppe hinunterzusteigen, einen Schmerz im rechten Knie. Er bezeichnete den Mechanismus als eine „ungeschicke Wendung". Das Knie schwoll etwas an, aber er konnte weiter arbeiten und das Gelenk beugen und strecken wie zuvor. Auch das Tragen von Lasten treppab und treppauf war sofort möglich und drei Wochen später merkte er überhaupt nichts mehr von dem Unfall. Die eigentliche Verletzung zog er sich erst zwei Jahre später zu. Der Mechanismus, der hierbei in Frage kommt, ist jedoch ein so typischer (forcierte Innenrotation und Extensionshemmung), dass es beinahe als überflüssig erscheint, die vorausgegangene Läsion vor zwei Jahren, die ja längst abgeheilt sein musste, als ein prädisponierendes Moment anzusehen.

Übergehend zur Besprechung der

Symptome der Verletzungen

folge ich der von Bruns aufgestellten Unterscheidung in Symptome der frischen und Symptome der veralteten Verletzungen.

Die Erscheinungen der frischen Meniscusverletzungen sind bald leichterer, bald schwererer Art; ich will jedoch bemerken, dass diese Symptome meist nur aus den Angaben der Patienten bekannt sind, da frische Fälle nur äusserst selten in ärztliche

Behandlung kommen. Am konstantesten ist der plötzliche Schmerz im Kniegelenk und ebenfalls sehr häufig ist die Funktionsstörung. Der Schmerz, der oft nur in einem rasch vorübergehenden Riss oder Stich besteht, kann oft auch derart hochgradig sein, dass der Patient einer Ohnmacht nahe kommt. Die Intensität des Schmerzes lässt übrigens keinen Schluss auf die Ausgiebigkeit der stattgehabten Verletzung zu. Die Funktionsstörung i. e. Fixation des Knies in leichterer oder stärkerer Beugestellung ist ein ziemlich sicheres Merkmal dafür, dass der Meniscus, von seinen Anheftungsstellen losgelöst, in der Lage war, eine abnorme Stellung einzunehmen, wodurch es zu Einklemmung seinerseits kommen konnte. Für die Dauer der Fixation lässt sich ein bestimmter Zeitraum nicht angeben. Sind ausgedehnte Losreissungen und bedeutende Dislokationen sehr tief in das Gelenkinnere hinein erfolgt, so sind die Fixationen von geraumer Dauer und können sich keinesfalls von selbst lösen. Man kann dies durch Wiederholung verschiedener Bewegungen, wie Beugung und ruckweise Streckung, oder aber durch einen gewaltsamen Zug erreichen, jedoch lässt sich bei den variablen anatomischen Bildern keine Repositionsvorschrift allgemeiner Art aufstellen. Momentane Fixationen, die nur einen Augenblick dauern, werden durch die reflektorisch stattfindende Kontraktion derjenigen Muskel erzeugt, die die Widerstandsbewegungen ausführen; lässt diese nach, dann gleitet der eingeklemmte Meniscus je nach der Ausdehnung der stattgefundenen Insertionsablösungen (er kann der Zugwirkung seiner Insertionen wieder folgen) mehr oder minder rasch, eventuell unter dem Gefühl des Schnappens wieder an sein normales Lager zurück (Schultze). Auch ein nur abnorm beweglicher Meniscus kann Einklemmungserscheinungen hervorrufen. In manchen Fällen gelingt die Reposition des eingeklemmten Meniscus überhaupt nicht, woran nach Kroiss vor allem die krankhafte reflektorische Muskelspannung schuld sein dürfte. Der Beweis für diese Annahme lässt sich dadurch erbringen, dass man die Reposition in Narkose vornimmt. Wie nun aus den vorgenommenen Autopsien einwandfrei hervorgeht,

tritt nach der wiedererlangten passiven Streckfähigkeit keineswegs der Meniscus etwa wieder an seine normale Stelle, sondern er wird nur aus der Einklemmung zwischen den Condylen befreit, was sich besonders bei sehr ausgedehnten Zerreissungen leicht begreifen lässt. Dieses dauernde Verschobenbleiben des Meniscus aus seiner normalen Stellung, das gar nicht so gross zu sein braucht, dass gleich eine Einklemmung entstehen muss, bezeichnet Kroiss als ein Hauptmoment bei dem Zustandekommen der mehr oder minder häufigen Recidive (vergl. auch Fall 4). Als weitere Symptome der frischen Verletzung kommen dann noch Schmerz, Schwellung, Erguss und entzündliche Erscheinungen (Synovitis) in Betracht, die gewöhnlich ganz circumskript an der Stelle der Verletzung, d. h. an dem entsprechenden Gelenkspalt auftreten. Alle diese eben angeführten Gelenkreaktionen treten in sehr verschiedener Intensität auf und können selbst so gering sein, dass sie von dem Patienten gar nicht bemerkt werden. Häufig treten Schwellung bezw. Erguss erst 1—2 Tage später auf, manchmal kommt es jedoch zu einer sofortigen oder einer allmählichen und sehr starken Schwellung. Für alle diese Fälle finden sich mehr oder weniger typische Beispiele in unseren Krankengeschichten. Ein weiteres Symptom, das allerdings nur recht selten beobachtet wurde, besteht darin, dass während der Einklemmung ein harter Körper palpatorisch am Gelenkspalt nachweisbar ist, der eventuell beim Beugen des Unterschenkels (Reposition) wieder verschwindet. Diese Beobachtung lässt sich nur bei jenen Fällen machen, wo der abgesprengte Meniscusteil aus dem Gelenkspalt herausgedrängt wird (cf. Fall 2 und Fall 5).

Heilt die frische Meniscusverletzung nicht tadellos aus, sondern bleiben dauernde Beschwerden im Kniegelenk bestehen oder werden diese durch einen erneuten Unfall vielleicht gar noch gesteigert, dann sehen sich die meisten Patienten gezwungen, ärztliche Hilfe in Anspruch zu nehmen. Man spricht dann bei diesem weiteren, veralteten Stadium von „veralteter Meniscusverletzung“. Dabei können folgende Symptome zur Beobachtung kommen:

1. Die schon vorher angeführten Gelenkreaktionen, für die auch hier wiederum das gleiche gilt wie bei den frischen Verletzungen, was ihre Intensität anbelangt; entzündliche Erscheinungen treten nur dann auf, wenn erst vor kurzem schwere Anfälle von Einklemmungserscheinungen stattgefunden haben.

2. Wiederholte Einklemmungserscheinungen, die einen ähnlichen Mechanismus aufweisen wie bei der ersten Läsion; auch bezüglich der Reposition gilt das bereits Angeführte. Dieses Symptom ist zwar sehr konstant, aber für die Meniscusverletzungen nicht einzig charakteristisch, denn es kann auch bei der Gelenkmaus vorkommen.

3. Es befindet sich ein beweglicher Körper in der Gelenkspalte, der bei der Einklemmung aus dem Gelenk ragt und bei der Reposition wieder verschwindet. Dieses Symptom darf nicht von vornherein, wie König annimmt, als der luxierte Meniscus angesehen werden, es wäre nach Kroiss auch möglich, dass der derbe, schmale, aus dem Gelenkspalt sich vorwölbende Körper zum grössten Teil der dem stumpfen Rande des Meniscus aufliegenden verdickten und geschwollenen Kapsel angehört. Diese Befunde sind ein Charakteristikum für die von Roux beschriebenen Fälle, die er als „Méniscite traumatique chronique“ bezeichnete. Ein bestimmter Entscheid über diese Hervorwölbung lässt sich erst treffen, wenn durch die eigentliche Behandlung (Massage) die Schwellung des Kniegelenks zurückgegangen ist. Jetzt erst ist dieses Symptom sicher zu verwerten. Eine Gelenkmaus lässt sich bald ausschliessen, weil sie sich nie mit dieser Regelmässigkeit wie ein luxierter Meniscus zum Vorschein bringen lässt, sondern bald vorne, bald hinten, aussen, innen oder vielleicht eine Zeitlang gar nicht fixieren lässt.

4. Die Gelenkspalte ist abnorm verbreitert. Bruns nominiert dieses Symptom für diejenigen Fälle, in denen die vorderen Enden der Meniscen abgerissen und zugleich dauernd in das Innere des Gelenks verschoben sind. Bei unserem Fall 5 traf dieses Symptom zu, doch war die Verletzung eine andere:

Der Meniscus war in der Mitte quer durchgequetscht und in der Längsrichtung gespalten, das bewegliche Stück nach vorne und nach der Gelenksmitte verschoben. Die Insertion war intakt.

5. Der betroffene Meniscus oder wenigstens die Gelenkspalte ist ausserordentlich druckempfindlich. Unter unseren Krankengeschichten fehlt dieses Symptom zweimal, sechsmal ist es deutlich vorhanden, in einem Fall fehlt eine genaue Angabe. Auch sonst findet man es überaus häufig und es wird fast durchweg mit grosser Heftigkeit empfunden. Gewöhnlich findet man an der Stelle, wo der lokale Druckschmerz ausgelöst werden kann, noch eine kleine charakteristische Geschwulst, die verschiedene Ursachen haben kann und sich besonders dadurch kennzeichnet, dass sie die Konturen des Gelenkspaltes verwischt. Entweder handelt es sich um die Folgen der Loslösung eines Anteiles der Bandscheibe oder um Infiltration und Gehobensein derselben oder um blutige Infiltration der Umgebung der Meniscusinsertion an der Tibia.

6. Sehr häufig findet man auch eine deutliche Atrophie der Oberschenkelmuskulatur.

Grosse Schwierigkeiten bieten sich zuweilen bei der

Diagnose der frischen Meniscusverletzungen,

die in den meisten Fällen wohl nicht gestellt wird, und selbst dann nicht, wenn der Arzt sogar eine gewisse Erfahrung besitzt. Am wichtigsten für die Diagnosenstellung ist eine genaue Schilderung der Entstehungsgeschichte des Unfalles; der Arzt ist also in vielen Fällen auf die Anamnese angewiesen. Wir denken an eine Meniscusverletzung in jenen Fällen, in denen eine Gewalteinwirkung in der früher beschriebenen Weise stattgefunden hat, und forschen auf Grund unserer Vermutung darnach, welche Symptome der betreffende Fall aufweist, ob der Patient z. B. plötzliche Schmerzen mit einer genauen Lokalisation am Gelenkspalt verspürt hat, oder ob er beim Unfall das Gefühl gehabt hat, als sei etwas im Gelenk gerissen; wir erkundigen uns nach einem stattgehabten Knacken und auch vor allem darnach, ob das Gelenk fixiert

war. Finden wir alle oder wenigstens den grössten Teil dieser Symptome bestätigt und lässt sich auch kein Corpus alienum im Kniegelenk nachweisen, dann dürfen wir unsere Diagnose Meniscusverletzung wohl als gesichert betrachten. Wenn keine grosse Schwellung besteht, dann ist die diagnostische Schwierigkeit schon geringer, denn dann kann man das eine oder andere charakteristische Symptom mit grosser Deutlichkeit vorfinden, z. B. die genaue Lokalisierung des Druckschmerzes auf den Gelenkspalt. Finden wir eine Schwellung z. B. nur neben dem Lig. pat. und auf dem Gelenkspalt bis zum Lig. collat., so erlaubt uns dieser Befund zum mindesten die Annahme, dass es sich an dieser Stelle des Gelenkes um eine umschriebene Verletzung handeln müsse. Ohne weiteres ist die Diagnose natürlich dann gesichert, wenn der verlagerte prominente Meniscus unzweifelhaft als solcher im Gelenkspalt erkannt wird und zwar daran, dass man beim Betasten des Körpers die charakteristische Form des Meniscus mit einem oberen und unteren scharfen Rand findet. Ferner darf dieser Körper bei gestrecktem Knie fast nicht verschieblich sein. In diesem Falle schlagen König und Kroiss vor, sogar noch die alte Bezeichnung Meniscusluxation beizubehalten. Absolut sicher und beweisend für eine Meniscusverletzung ist ferner der Umstand, dass beim Strecken des Knies dieser Körper aus dem Gelenkspalt hervorragt, während er beim Beugen unter fühl- oder hörbarem Krachen oder Knacken verschwindet. Unser Fall 4 kam als frische Verletzung noch am Tage des Unfalls in die chirurgische Klinik, wo die Diagnose auf Grund der charakteristischen Symptome sofort gestellt werden konnte.

Für die

Diagnose der veralteten Meniscusverletzungen

ist ebenfalls eine genaue Anamnese von höchstem Werte. Ebenso wichtig wie bei den frischen Verletzungen ist auch bei veralteten Fällen die Entstehungsgeschichte. Von hoher diagnostischer Bedeutung sind Einklemmungserscheinungen, die wiederholt und besonders bei bestimmten Bewegungen

auftreten. So z. B. beobachtete unser Patient in Fall 5 beständig eine Einklemmung, wenn die Oberschenkelmuskulatur plötzlich kontrahiert wurde, oder wenn der Unterschenkel stark gebeugt war und nach aussen rotiert wurde. Leider findet man auch oft Kniegelenke, die an veralteter Meniscusverletzung erkrankt sind, scheinbar ohne dass äusserlich ein wesentlicher Befund nachgewiesen werden konnte; beim genaueren Zusehen findet man aber doch, in vielen Fällen wenigstens, dass die Gelenkkonturen verstrichen sind, manchmal sogar nur ein Verwischtsein an der Stelle, wo früher die Verletzung entstanden ist. Auch eine Vorwölbung, wie sie bei frischen Fällen (siehe oben) ja ebenfalls beobachtet werden kann, wird häufig neben dem unteren Rand der Patella und dem Lig. pat. zu fühlen sein, die sich bei dem Versuch, den lokalen Druckschmerz auszulösen, als besonders schmerzhaft erweist. Dieser Schmerz ist aber auch in solchen Fällen auslösbar, bei denen keine Vorwölbung am Gelenkspalt sitzt; wenn die Verletzung nur einigermassen der Palpation am Gelenkspalt zugänglich ist, so genügt ein blosser Druck auf diesen und der Patient zuckt zusammen. Ein Vergleich mit der gesunden Seite, besonders bei sehr schwach ausgeprägten Symptomen, ist unerlässlich, so werden wir am ehesten auf eine palpatorisch nachweisbare Lageveränderung des Meniscusrandes aufmerksam. Wenn der auf der gesunden Seite in einer gewissen Stelle des Kniegelenks tastbare Meniscus auf der kranken Seite fehlt, so muss er in das Gelenkinnere disloziert sein, wir finden dann eine auffallend breite und tiefe Gelenkspalte. Jedoch ist dieses Symptom seltener als das gegenteilige, nämlich das stärkere Vorspringen (Schloffer). Im übrigen ist hierzu zu bemerken, dass nur bei einem mageren Individuum der stumpfe Rand des med. Meniscus auf eine kleine Strecke palpatorisch nachweisbar ist, während der lat. Meniscus nur undeutlich abgetastet werden kann, da er zu viel von Sehnenausbreitungen überlagert ist. Ist der lat. Meniscus gar nicht druckempfindlich, und wir finden trotzdem eine schmerzhafte Vorwölbung direkt neben dem Lig. pat., so ist sie immer auf

eine von Hoffa (zit. Kroiss) beschriebene isolierte traumatische Erkrankung des Fettgewebes zurückzuführen, das sich von diesem Ligament durch die Kapsel bis in das Gelenkinnere erstreckt. Umgekehrt ist aber gewöhnlich bei einer Läsion des Meniscus dieses Fettgewebe insoferne beteiligt, als es hypertrophisch wird und entzündlich verdickt ist. Selten lässt sich der Druckschmerz im hinteren Abschnitt des Gelenkspaltes, noch seltener in der Kniekehle, auslösen. Ist er vorhanden, so lässt er lediglich einen Schluss auf die Mitbeteiligung der hinteren Kapselpartien an der Verletzung zu. In unserem Fall 8 bestand eine starke Druckempfindlichkeit medial und vorne über dem Gelenkspalt, die auch noch in der Kniekehle ziemlich beträchtlich war. Operationsbefund: Meniscus an der hinteren Haftstelle abgerissen, in der Mitte eingerissen, der hintere bewegliche Teil lag in der Gelenkspalte.

Die Konstatierung von Bewegungseinschränkungen bedarf sorgfältigster Untersuchung, da der Unterschied gegenüber dem gesunden Bein oft nur einige Grade beträgt. Ein weiteres Symptom hat Kroiss in einer Reihe von Fällen, in denen eine Verletzung an der vorderen Hälfte des Meniscus bezw. seiner dortigen Kapselinsertionen bestand, nachweisen können. Ist ein Gelenk nicht völlig extensionsfähig, so gelingt es, insoferne es sich nicht um eine zu grosse Einschränkung handelt, durch Festhalten der Ferse und Druck auf die Patella dasselbe passiv vollkommen zu strecken, wobei ein Schmerz vorne im Gelenkspalt genau an der verletzten Stelle auftritt. Ein Ballotement der Patella (Erguss) oder ein Knacken und Schnappen im Gelenk, das beim Auflegen der Hand auf das Knie bei Bewegungen fühlbar, manchmal sogar deutlich vernehmbar ist, gestattet keinen Schluss auf die Art der Verletzung. Einigen Patienten gelingt es beim Nachahmen des Verletzungsmechanismus erneute Einklemmungsattacken hervorzurufen, die die Diagnose bald sichern (cf. Fall 2).

Das Röntgenbild, das weder in unseren noch in den von Kroiss und anderen publizierten Fällen imstande war,

einen Aufschluss über eine Meniscusverletzung zu geben, hat aus dem Grund diagnostischen Wert, weil es verwandte Prozesse (Gelenkmaus) unter Umständen ausschliessen lässt. Auch die von Hoffa vor der Aufnahme angegebenen Sauerstoffinsufflationen ins Gelenk führen nur in den äusserst seltenen Fällen zum Ziel, in denen der dislozierte Meniscus nicht durch einen Knochenschatten verdeckt ist. Martina veröffentlicht einen solchen Fall, bei dem sich auf der seitlichen Aufnahme (medial) ein deutlicher Schatten zwischen Femur und Patella verfolgen liess, der nur dem verlagerten Meniscus angehören konnte. Rauenbusch veröffentlichte zwei Fälle, bei denen es ihm gelungen war, durch Sauerstoffeinblasungen mittels eines von Wollenberg konstruierten Apparates folgenden Röntgenbefund zu erheben: Rechts vorn: Der Gelenkspalt ist normal weit, in der Mitte der medialen Hälfte desselben befindet sich ein längerer, nach dem Gelenkinnern spitz zulaufender Schatten, der sich medialwärts in die deutlich sichtbare Kapselwand verliert. Rechts seitwärts: Fibula auf der Platte; die Bursa praepat. und die Gelenkhöhle sind mit Sauerstoff gefüllt. Von dem hinteren Teil der stark ausgedehnten Gelenkkapsel zieht ein dicker Weichteilschatten nach vorn in den Gelenkspalt. Er erklärt diesen Befund durch die Annahme, dass der Meniscus int. an seiner vorderen Insertion abgerissen und nun durch die Ausdehnung der aufgeblähten Kapsel nach hinten herausgezogen ist. Beim zweiten Fall sah man auf der seitlichen Röntgenographie im Gelenkspalt freischwebend den Meniscus, dessen Spitze mit einem nach vorn zum subpatellaren Fettgewebe ziehenden Weichteilschatten noch zusammenhing. Die Diagnose wurde auch ohne Röntgenbild gestellt.

Jedenfalls wirken die wenigen Fälle, die ein positives Resultat mit der Radiographie lieferten, nicht so überzeugend, wie Rauenbusch annimmt, und es bleibt das über die Röntgendiagnose Gesagte zu Recht bestehen.

Schwierigkeiten ergeben sich bei der Differentialdiagnose insoferne, als auch andere Erkrankungen Einklemmungserscheinungen und in ihrer Entstehung ein Trauma aufweisen,

z. B. die Gelenkmaus. Wir haben aber doch einige Anhaltspunkte, die eine Differenzierung dieser beiden Verletzungen ermöglichen. Die Einklemmung macht zwar den gleichen Eindruck, jedoch klemmt sich die Gelenkmaus fast jedesmal an einer anderen Stelle ein, auch der Schmerz tritt entsprechend der jeweiligen Lage der Gelenkmaus konstant an verschiedenen Punkten auf, wobei meist an diesen Schmerzpunkten zugleich auch die Gelenkmaus palpabel wird. Ausserdem erweist sich in einem solchen Falle das Röntgenverfahren als zuverlässig, worauf ich schon hingewiesen habe. Dieses ist auch ein sehr wichtiges Hilfsmittel in der schwierigen, manchmal kaum zu stellenden Differentialdiagnose zwischen Meniscusverletzungen und Arthrit. def. Barker macht darauf aufmerksam, dass die durch eine Verletzung des Knies entstehende subakute oder chronische Synovitis mit Hyperplasie der Grenzmembranen und pendelnden polipösen Anhängseln klinisch sehr schwer von einem Meniscusleiden zu unterscheiden sind und dass die richtige Diagnose oft erst durch die Gelenkseröffnung gestellt werden kann. Eine Menicusverletzung kann auch durch Hypertrophie des in den paraligamentären Gruben befindlichen Fetts vorgetäuscht werden, wie ich bei der Besprechung der Diagnose der veralteten Verletzung bereits erwähnt habe. Ein ziemlich typischer Untersuchungsbefund war es, der König in einem Falle auf die falsche Diagnose brachte: Knie leicht geschwellt, Gegend des Meniscus schmerzhaft. Bei Bewegung fühlt man Knacken und bei der Beugung soll ein kleiner Körper in der Gegend des inneren Meniscus hervortreten. Diagnose: Meniscus-Interposition. Die Operation förderte ein Bohnenkerngrosses, am med. Meniscus sitzendes Geschwülstchen zutage, welches mit Synovialis überzogen war und aus fibrös degeneriertem Fett bestand. Der Meniscus selbst war gesund. In diesem speziellen Falle war die Fehldiagnose natürlich praktisch bedeutungslos, da ja unter allen Umständen auch bei einer exakten Diagnose operativ hätte eingegriffen werden müssen. Kroiss erwähnt noch einen Fall von Kniegelenkstuberkulose, der zur

Operation kam, weil er in der Anamnese ein charakteristisches Trauma aufwies und weil sich im medialen Gelenkspalt eine schmerzhafte leistenförmige Vorwölbung abtasten liess. Das Röntgenogramm zeigte kein verändertes Knochenbild. Eventualdiagnose „Meniscusverletzung". Es fand sich eine allgemeine tuberkulöse Synovitis. Zur Erklärung erinnert Kroiss an die Rolle, die das Trauma in der Gelenkstuberkulose spielt. Allinham und Turner (zit. bei Kroiss) teilen mit, dass auch Gelenkneurosen schon mit Meniscusverletzungen verwechselt und unter dieser falschen Diagnose operiert wurden, ebenso ein schnellendes Knie.

Wie bei der Symptomatologie und der Diagnose, so hat man auch bei der

Behandlung

des Leidens darauf zu achten, ob man es mit einem frischen oder veralteten Falle zu tun hat. Hierüber herrscht auch unter den neueren Autoren Einigkeit, dass die Mehrzahl der frischen Verletzungen zum mindesten versuchsweise konservativ behandelt werden soll. Aus zahlreichen Mitteilungen geht ja deutlich hervor, dass nicht nur Insertionsabreissungen, sondern sogar auch Substanzverletzungen des Meniscus in einwandfreier Stellung ausheilen können. Bennet (zit. bei Kroiss) behauptet, unter 200 Fällen 83 vollständig geheilt zu haben. Unsere eigenen Beobachtungen liefern insofern einen Beweis hierzu als wir ebenfalls bei der Operation wenigstens eine teilweise narbige Ausheilung des traumatisch zerrissenen Meniscus gefunden haben (Fall 3). Die konservative Behandlung verspricht jedoch nur in jenen Fällen einen Erfolg, bei welchen der Meniscus genügend lange in normaler Stellung fixiert wird. Verletzungen, die irreponible Einklemmungen aufweisen, eignen sich natürlich unter keiner Bedingnung hierzu. Was die Repositionsversuche betrifft, so möchte ich auf meine Bemerkungen hierüber auf Seite 55 erinnern; etwas Neues habe ich nicht mehr hinzuzufügen. Auch bei „extremen" Zertrümmerungen oder anderweitigen Komplikationen (König) erweist sich die konservative Behandlung für falsch angebracht, jedoch die grossen Schwierigkeiten bei

der exakten Diagnose machen die Wahl, ob konservative oder operative Behandlung zu keiner leichten; in zweifelhaften Fällen wird wohl zumeist eine konservative Behandlung eingeleitet, da sich weder Arzt noch Patient unter solchen Umständen gleich zu einer Frühoperation werden entschliessen können. Kroiss geht sogar soweit, dass er vorschlägt, alle Fälle, in denen es überhaupt gelingt, eine Lösung der Fixation des Kniegelenks herbeizuführen, konservativ zu behandeln; er zeigt sich aber auch der Frühoperation nicht abgeneigt, und zwar um so weniger bei den Fällen, bei denen wirklich eine schwere event. länger dauernde Einklemmung bestanden hatte. Martina will der konservativen Behandlung zwar nicht manche Erfolge strittig machen (er hält sie für zweckmässig, wenn sie unter Kontrolle des Röntgenapparates steht), im grossen und ganzen jedoch hält er die Operation für unerlässlich.

Für die Fixation des Gelenkes lassen sich sowohl Schienen verwenden, wie auch ein Gipsverband; am bequemsten ist wohl die abnehmbare Wasserglashülse, da die regelmässig auszuführende Muskelmassage, die alle Autoren verlangen, bei diesem Verband ohne grosse Umständlichkeiten bewerkstelligt werden kann. Für die Immobilisierung verlangen die einzelnen Autoren einen Zeitraum von sechs bis mindestens drei Wochen, während Massage und passive Bewegungen, welch letztere ebenfalls von manchen verordnet werden, noch geraume Zeit länger (ca. sechs Monate) vorgenommen werden müssen. Bei Erguss, Atrophie etc. ist eine komprimierende Binde anzulegen, so lange, bis diese Symptome verschwunden sind. Zögernde Resorption eines Blutergusses wird am besten durch Punktion beschleunigt. Bei Kroiss finden wir die Ansicht von Noble Smith angeführt, der glaubt, dass Meniscusverletzungen durch blosse Reposition, Massage und Gymnastik ohne Immobilisierung zur Heilung gebracht werden können. Bei veralteten Meniscusstörungen ist nach Übereinstimmung aller Autoren die Operation am Platze, Meinungsverschiedenheiten bestehen nur in der Wahl der Operationsmethoden. Vollbrecht berichtet allerdings über einen Fall, bei dem Mikulicz von der Operation der veralteten Ver-

letzung Abstand nahm, in Narkose reponierte und einen Gipsverband in gestreckter Stellung anlegte. Das Resultat war ein sehr gutes. Ausserdem verwirft Graham (zit. bei Vollbrecht) die Operation in den Fällen, in welchen es durch die Richtigstellung des Gelenkes zu Verwachsungen des luxierten Meniscus gekommen ist. Er zerstört dieselben durch forcierte passive Bewegungen und versucht so die Reposition des Meniscus zu erzielen. Ist sie gelungen, so legt er keinen fixierenden, sondern einen Polsterverband in Achterturen an, so dass mässige Bewegungen ausgeführt werden können. Die weitere Behandlung besteht in frühzeitiger Massage, passiven Bewegungen und Elektrizität.

Was die Operationsmethoden betrifft, so betrachtet Bruns als das normale Verfahren für die grosse Mehrzahl der Fälle die partielle und die totale Exstirpation des Meniscus. Barker glaubt, man müsse stets den ganzen Meniscus fortnehmen, während die englischen Chirurgen die Annähung des teilweise oder ganz zerrissenen und dislozierten Meniscus an seinen normalen Platz übten. Lauenstein führt eine interessante Mitteilung von Nicoladoni an (Langenbecks Archiv Bd. 27, Heft III). Ein Student litt an habitueller Luxation des Meniscus, der sich bei Streckung nach aussen verschob. Nicoladoni eröffnete das Gelenk nicht, sondern legte bei leichter Beugung von aussen eine Naht an (die Beschwerden dauerten jedoch fort). Die Fixation gilt in vielen Fällen als Konkurrenzverfahren der Exstirpation gegenüber und wurde von Annandale eingeführt. Die Bandscheibe, die allerdings nicht schwer verletzt sein darf, wird reponiert und durch Nähte, welche die Kapsel oberhalb am Femur, das Bindegewebe auf der Scheibe und die Kapsel an der Tibia fassen, fixiert. Die Erfahrungen, die man aber mit der Naht gemacht hat, sind nicht als günstig zu bezeichnen, denn es droht dem fixierten Meniscus die Gefahr der Wiederablösung von seiner Anheftung an der Tibia. Kroiss weist noch auf einen anderen schweren Nachteil hin, indem er betont, dass „die Art und Weise, in der man den Meniscus bei der Fixation an seine angebliche normale Lage zu bringen strebt, weit davon entfernt ist, den normalen Verhältnissen

wirklich gleich zu kommen". Er erinnert daran, dass der normale Meniscus gegen die Tibia immerhin eine gewisse Bewegungsfreiheit besitzt, die bei dem feinen Mechanismus des Kniegelenks keine zu vernachlässigende Rolle spielen dürfte, und dass wir noch nicht so weit in der Anatomie sind, um auf einen Millimeter genau die normale Lage des Meniscus bestimmen zu können. Es dürfte doch ein Unterschied darin liegen, ob die ganze vordere Hälfte des Meniscus den Exkursionen seiner hinteren Hälfte bei Beugung und Rotation in normaler Weise folgen kann oder nicht. Da wir auf dem Standpunkte stehen, dass vielleicht auch der abnorm bewegliche Meniscus, der bei der Autopsie anscheinend keine Veränderungen zeigt, doch oft auch in seiner Konfiguration und in seiner Struktur nicht mehr den normalen Verhältnissen entspricht, so liegt schon in der Replazierung eines solchen veränderten Meniscusteiles eine gewisse Disposition für sekundäre Störungen in dieser Gegend. Er wird gewiss nicht mehr in gleichem Ausmasse wie ein normaler Meniscus den an einen solchen gestellten Anforderungen genügen und kann unter Umständen sogar die Rolle eines künstlich zwischen Tibia und Femur eingepflanzten Fremdkörpers spielen. Dies kam besonders deutlich zum Ausdruck bei denjenigen Fällen, die eine Verdickung des stumpfen Meniscusrandes öfters bis auf das Doppelte aufwiesen. Die Beschwerden dieser Fälle sind ja hauptsächlich dadurch gegeben, dass der freie Meniscusrand zu dick ist für den Gelenkspalt und nun fortwährend Einklemmungen zwischen den Condylen erleidet. Es würde daher wider alle Indikationen gehen, wollte man in der blossen Absicht, den Meniscus an seine normale Stelle zu bringen, den Keil, gegen den sich früher das Gelenk mit grösserem oder geringerem Erfolge durch Hinausdrängen gewehrt hatte, jetzt erst recht in das Gelenk hineindrücken.

Der Urheber dieser Methode, Annandale, hat, was bemerkenswert erscheint, mit samt seinen englischen Kollegen die häufige Unzulänglichkeit bezw. Unverwendbarkeit dieses Verfahrens selbst erkannt und dasselbe fast vollständig verlassen. Ganz ablehnend verhält sich jedoch Kroiss der Fixation

gegenüber nicht und er betont ausdrücklich, dass er sie für die Fälle, in denen wirklich eine abnorme Beweglichkeit des Meniscus festzustellen ist (allerdings ausschliesslich für solche Fälle), für wohlberechtigt hält und das um so mehr, als man einem Rezidiv immer noch mit der Exstirpation entgegentreten kann.

Was die partielle oder totale Exstirpation des Meniscus betrifft, so war man früher der Ansicht, dass eine erhebliche Funktionsstörung in dem so operierten Gelenk nicht zu befürchten ist, allein die neuesten Erfahrungen haben den Glanz, der von dieser Operationsmethode ausging, doch auch etwas getrübt. Niessen war es, der zuerst (1895) ein ungünstiges Resultat nach Meniscusexstirpation veröffentlichte (Arthrit. def.). Spätere Publikationen folgten alsbald und es ist nach den jüngsten Beobachtungen eine allgemein anerkannte Tatsache, dass nach partieller oder totaler Exstirpation eine vollkommene Wiederherstellung nur in einem verhältnismässig geringen Prozentsatz zustande kommt. Dieses Resultat hängt jedoch nicht von der Methode ab, denn König sagt richtig: „Es bedarf nur eines Blickes auf Abbildungen solcher total veränderter und verkrüppelter Körper, um zu begreifen, dass sie niemals wieder zweckmässiger Bewegung im Gelenk dienen können," und er folgert weiter, dass es sich bei den Fällen, welche erst einige oder längere Zeit, nachdem der Unfall stattfand, wegen wiederholter schmerzlicher Anfälle zum Operateur kommen, um Wiederherstellung der Bandscheibe gar nicht handeln könne, sondern, dass „nur durch Entfernung des die schweren Schmerzanfälle bedingenden, zum Fremdkörper gewordenen Gebildes" das Leiden beseitigt werden kann ohne Rücksicht auf die Frage, ob nicht mit der Wegnahme der Bandscheibe irgend welcher Nachteil verbunden sein werde. Dass dies tatsächlich der Fall ist, ist eigentlich selbstverständlich und König gibt dem auch Ausdruck, indem er sagt: „Schon a priori muss es als ausgeschlossen gelten, dass die Entfernung eines wenn auch nur kleinen, dem korrekten Gang der Maschine dienenden Teiles, in der Regel ganz ohne Nachteil geschehen kann."

Was die Schnittführung bei der Operation selbst betrifft, so wurde bei der Mehrzahl unserer Fälle zur Eröffnung des Gelenkes ein parapatellarer Längsschnitt $1^1/_2$—2 cm vom Rande des Lig. pat. gewählt; auch bei den von Kroiss veröffentlichten Fällen wurde dieser Schnitt dem Querschnitt vorgezogen. Freilich sind alle Schnitte, wenn man die unerlässliche Forderung, den Bandapparat möglichst zu schonen, erfüllt, mehr oder minder unvollkommen, und keiner gewährt eine vollständige Übersicht, und so darf es uns nicht wundern, dass gerade bei dieser Operation eine grosse Varietät in Bezug auf Schnittführung besteht, da alle möglichen Versuche gemacht wurden, durch geeignetere Schnitte das Gelenk in grösserer Ausdehnung sichtbar zu machen. Während sich die Mehrzahl der Autoren (König, Haenel, Martina, Schloffer, Kroiss u. a.) für den parapatellaren Längsschnitt aussprechen, hat der Querschnitt schon weniger Anhänger. Walsham durchsägt die Patella, Herz macht einen doppelten Querschnitt, während Textor einer breiten Eröffnung des Gelenks von vorne unter Durchschneiden des Lig. pat. den Vorzug gibt. Was die Brauchbarkeit der einzelnen Schnitte anlangt, so lässt sich folgendes darüber sagen: Um gleich mit dem letzten anzufangen, der breiten Eröffnung des Gelenks von vorne nach Textor, so ist diesem Schnitt zwar eine wirklich gute Übersicht über das Operationsfeld nachzurühmen, die schlechte Erfahrung aber, die Schloffer bezw. Kroiss damit gemacht haben, lassen weitere Versuche mit dieser Art der Gelenkeröffnung als zu gewagt erscheinen. Herz gibt zu der von ihm vorgeschlagenen Schnittrichtung folgende Direktiven: „Ein seitlicher, horizontaler, 6—8 cm langer Schnitt durchtrennt 1—$1^1/_4$ cm distal von der Gelenkslinie und parallel mit ihr die Haut bis auf die Kapsel. Mit einem schmalen Messer (geraden Tenotom) eröffnet man dann am oberen Meniscusrand und parallel mit ihm im vorderen Wundwinkel etwa 2—3 cm lang das Kniegelenk. Nach Ablösung des Meniscus und seiner vorderen Verbindung legt das Messer einen dem vorderen gleichen, 2—3 cm langen horizontalen, dem oberen Meniscus-

rand parallelen Schnitt im hinteren Wundwinkel an, so dass also ein 2—3 cm breiter Kapselstreifen in der Mitte unversehrt erhalten bleibt.“ Nun lässt sich die Exstirpation „leicht und schnell“ ausführen, „die Schnittlegung erlaubt einen ausgezeichneten Überblick über die vordere und hintere Hälfte des Gelenks und schont ausgiebig die wichtigen Seitenverbindungen“. Kroiss-Schloffer, die in einem Falle (lat.) den Herzschen Schnitt anwendeten, erklären, dass dieser Schnitt von allen anderen den geringsten Einblick in das Gelenk gewährt hat, weil lat. der Gelenkspalt tiefer unter den sehnigen Umhüllungen verborgen liegt. Ausserdem sei auch die Abtrennung des Meniscus vorn und hinten und das Durchziehen von vorn nach hinten keineswegs „so leicht und schnell“ gegangen, sondern habe erhebliche Schwierigkeiten geboten. Zudem war es auch nicht möglich, die Totalexstirpation auszuführen, obwohl das in der Absicht des Operateurs ursprünglich gelegen war, sondern es liess sich nur ein etwa 2 cm langes Längsstück zwischen Vorder- und Hinterhorn entfernen. Endlich ist der Schnitt auch deshalb nicht zu empfehlen, weil er auch als diagnostisches Hilfsmittel unzulänglich war und keine Orientierung über die Art und Weise der stattgehabten Verletzungen ermöglichte, was in zweifelhaften Fällen von grosser Wichtigkeit ist; es liess sich nämlich erst an dem exstirpierten Präparat erkennen, dass tatsächlich ein verletzter Meniscus entfernt worden war. Kroiss und Schloffer prüften den Herzschen Schnitt auch an der Leiche nach und kamen zu folgendem Resultat: Gegenüber dem einfachen parapatellaren Längsschnitt bietet er für die lat. Gelenkshälfte gar keinen Vorteil, im Gegenteil, in der vorderen Gelenkshälfte steht er ihm an Übersichtlichkeit entschieden nach; von der hinteren Hälfte des lat. Meniscus lässt sich nur eine kurze Strecke des stumpfen Randes freilegen, während die dem Femur zugekehrte Oberfläche erst nach der Exstirpation sichtbar gemacht werden kann. Ist der Sitz des Prozesses auf der medialen Seite, wo der Gelenkspalt auch im hinteren Anteile zugänglicher ist, so lassen sich gewisse Vorteile bei diesem Schnitt nicht in Ab-

rede stellen, jedoch wohl nur bei solchen Fällen, bei denen die Diagnose durch das eine oder andere Symptom mehr oder minder gesichert ist; der Überblick vor der Exstirpation ist jedoch immer noch sehr ungenügend. Die von Schloffer angegebene Modifikation, die beiden Meniscushälften durch zwei Längsschnitte (einen parapatellaren vorne und einen Längsschnitt hinter dem medialen Seitenband) ansichtig zu machen, gewährt nach Kroiss eine überraschende Übersicht und einen sehr befriedigenden Überblick über die Oberfläche der hinteren Meniscushälfte, wenn man die Synovialhaut bis in die Kniekehle hinein spaltet und in verschiedenen Beuge- und Abduktionsstellungen inspiziert. Auf der lat. Gelenkshälfte bringt diese Modifikation allerdings keine besseren Resultate als der Herzsche Schnitt.

Was den gewöhnlichen Querschnitt betrifft, dem Barker, Vollbrecht, Mikulicz u. a. das Wort reden, weil er eine bessere Orientierung ermöglicht als der Längsschnitt, so kann man zu seinen Ungunsten das vorbringen, was auch Martina betonte: Die Eröffnung des Gelenkes soll unter möglichster Schonung des Bandapparates geschehen; wenn man nun bedenkt, dass der Querschnitt am inneren bezw. äusseren Rande der Patella beginnt und in der Gelenksspalte nach hinten in einer Ausdehnung von 7—8 cm geführt wird (eventuell bogenförmig und zwar so, dass der tiefste Punkt des Schnittes etwas tiefer als der Tibiarand liegt), wird man ohne weiteres einsehen, dass durch einen Längsschnitt hart am Rande des Lig. pat. propr. der Bandapparat mehr geschont werden kann als durch den Querschnitt. Die grössere Übersichtlichkeit bei Anwendung des Querschnitts kann man auch beim Längsschnitt, wenigstens nahezu, dadurch erreichen, dass man nach Martina mit einem scharfen Haken die Kniescheibe bei gestrecktem Bein zur Seite zieht, hierauf eine Beugung anschliesst und durch Unterschieben der Hand in die Kniekehle die beiden Gelenkkörper voneinander trennt, oder nach Büdinger (zit. bei Schloffer), wenn man den Einblick in das Gelenk durch Aufkanten der Patella verbessert. Von einem prinzipiell ablehnenden

Standpunkt dem Querschnitt gegenüber kann also nicht die Rede sein, wohl aber müssen bei Anwendung desselben die von Martina, Schloffer, Kroiss u. a. aufgeführten Punkte peinlichst beachtet werden: Einmal müssen die Hauptbänder (Ligg. collateral. und Lig. pat. propr.) unbedingt geschont werden, was z. B. Mikulicz und Barker nicht immer befolgt haben, und zweitens ist auch eine Verletzung der aponeurotischen Verstärkungsfasern, die von der Oberschenkelmuskulatur kommen und die besonders lateral oft die Mächtigkeit von richtigen starken Bändern erreichen, tunlichst zu vermeiden, da hierdurch eine zum Muskelzug quer gestellte Narbe bedingt und so die Festigkeit des Gelenkes trotz intakter Seitenbänder offenbar herabgesetzt würde. Bei Anwendung des Längsschnittes sind diese Bedingungen wohl am leichtesten durchzuführen, wenn man denselben nicht zu sehr in die Muskelsubstanz ausdehnt, die vor allem medial tief herunterreicht, oder wenn man die unvermeidlichen Durchtrennungen auf stumpfem Wege vornimmt. Der Längsschnitt wird parallel dem Patellarrand in der Höhe des Seitenbandes gemacht.

Nach dem Gesagten dürfte sich eine Besprechung der von Walsham und Bell angegebenen Methode der Durchsägung der Patella erübrigen.

Die Exstirpation des Meniscus selbst lässt sich mit Pinzette, Kornzange, Messer oder Schere bewerkstelligen. Die Frage ob der verletzte Meniscus immer ganz oder ob er bei nicht zu schweren Verletzungen nur partiell entfernt werden soll, genauer zu erörtern, halte ich für überflüssig und muss deren Entscheidung jeweils dem Operateur überlassen werden. Ausserdem weist Kroiss darauf hin, dass z. B. bei den Fällen, bei welchen die hintere Hälfte des Meniscus überhaupt noch fixiert war, eine Durchtrennung viel weiter hinten als hinter dem Seitenbande fast nie gelungen ist, und dass der Ausdruck „Totalexstirpation“ für die allermeisten Fälle nicht im anatomischen Sinne zu nehmen ist, da man ja bei der Abtrennung der seitlichen Befestigungen aus Respekt vor dem Seitenband gewöhnlich eine ganz dünne Knorpellamelle an der Kapsel zurück lässt.

Auch hierin stimmen wir auf Grund eigener Beobachtungen mit Kroiss überein, dass es nicht so sehr auf eine peinliche Naht der Gelenkhüllen in ihren Schichten als vielmehr auf einen genügenden Verschluss der Kapselwand bezw. der fibrösen Hüllen ankommt, wobei die Nähte so zu legen sind, dass sie nicht durch das Gelenk ziehen. Auf Drains wurde bei unseren Fällen wie auch z. B. bei Schloffer verzichtet (im Gegensatz zu König) und wir hatten das nie zu bereuen.

Sofort nach der Operation ist das Gelenk zu fixieren entweder durch Anlegen eines Gipsverbandes, wie dies Schloffer vorschlägt oder mittels einer Schiene. Nach ca. 10 bis 14 Tagen ist es zweckmässig, dem Patienten eine abnehmbare Wasserglashülse anzulegen, die ihm das Umhergehen nach dieser kurzen Zeit erleichtert. Gleichzeitig ist auch eine Behandlung mit Massage und Heissluft sowie der Beginn mit aktiven und passiven Bewegungen angezeigt; ungefähr von der vierten Woche ab soll man auch Übungen am medico-mechanischen Apparat ausführen lassen. Sollte im Anschluss an die Operation (Fall 1) oder auch an die ersten Gehversuche nach derselben (cf. Fall 5 und 9) ein Erguss im Gelenk auftreten, so ist dieser durch leicht komprimierende Umschläge sehr bald wieder zum Verschwinden zu bringen, eine Punktion des Gelenkes wird wohl nur selten nötig werden. Hierbei sei darauf hingewiesen, dass sich Schloffer in den letzten Jahren der Esmarchschen Blutleere bei der Operation nicht mehr bediente, weil die Blutung auch ohne Anlegen der Esmarchschen Binde leicht beherrscht werden kann und er der Meinung ist, dass eine Nachblutung ohne Esmarch leichter vermieden werden kann. Für die eben besprochene Nachbehandlung ist es sehr wichtig, die Patienten nicht länger als höchstens 10 bis 12 Tage nach der Operation im Schienenverband liegen zu lassen, da die durch die Fixation des Gelenkes bedingte Atrophie der Oberschenkelmuskulatur sonst zu grosse Dimensionen annehmen würde. Ihre Bekämpfung lässt sich wie schon angeführt, am besten auf medico-mechanischem Wege durchführen und stellt

sowohl an den Arzt wie an den Patienten grosse Anforderungen, denn sie sollte eigentlich nicht eher aufgegeben werden, als bis sich die Muskulatur des kranken Beines von ihrer Atrophie erholt hat und an Umfang der Muskulatur des gesunden Beines wieder möglichst nahekommt. Martina und vor ihm Schlatter machten auf die Bedeutung aufmerksam, die der Muskulatur stellvertretend in der Fixation des Gelenkes zukommt und verfolgten an zwei Fällen genau, wie mit steigender Kräftigung der Muskulatur auch die Leistungsfähigkeit und Sicherheit des Beines stetig zunimmt; eine sachverständige, ausdauernde Nachbehandlung ist also für eine gute Prognose ein unerlässliches Erfordernis.

Wenn wir im weiteren die durch die Operation errungenen Erfolge besprechen sollen, so haben wir uns vor allem vor dem Fehler zu hüten, das Resultat einer vor kurzem erfolgten Operation als den errungenen Erfolg hinzunehmen. Um ein wahrheitsgetreues Bild von dem wirklich erzielten Effekt zu bekommen, haben wir hauptsächlich das Spätresultat ins Auge zu fassen und mit vollem Recht weist Kroiss eigens darauf hin, dass es ein Verdienst der neuesten Autoren auf dem Gebiet der Meniscusverletzungen, vor allem Schlatters ist, nachgewiesen zu haben, dass nach der teilweisen oder totalen Exstirpation eines Meniscus die Resultate durchaus nicht so glänzend sind, wie man früher allgemein annahm, und dass es sogar Fälle gibt, in denen sich über kurz oder lang die alten Beschwerden in geringerem, gleichem oder noch verstärktem Masse nach der Operation wieder einstellten. Freilich darf man jetzt nicht so weit gehen, wie das Katzenstein tat, indem er, gestützt auf ein ideales Resultat, das er in vier Fällen nach Fixitation teilweise sehr stark veränderter und dislozierter Meniscen erzielt hatte, die Exstirpation des Meniscus geradezu verwarf. Er folgerte aus den Mitteilungen von Schlatter, König, Bergmann und Martina Behauptungen, die sicher übertrieben sind, zu denen er aber umsomehr berechtigt zu sein glaubte, als er selbst bei einem Fall nach Exstirpation des Meniscus ein ungünstiges Resultat er-

zielte. Kroiss weiss Katzenstein die richtige Antwort zu geben: er gibt zu, dass die jetzige Technik bei Behandlung gewisser Kniegelenksverletzungen noch lange nicht die wünschenswerte Höhe erreicht hat, aber die einfache Replazierung eines dislozierten, event. deformierten Meniscus als das Heilmittel für alle Fälle hinzustellen, hält er mit Recht für ausgeschlossen und polemisiert gegen die einseitige Stellungnahme Katzensteins für die Methode der Fixation auf Grund von vier glücklich gelungenen Fällen, die ihm nur geeignet erscheint „einer wahllosen Anwendung derselben Tür und Tor zu öffnen und ihre in geeigneten Fällen guten Resultate zu beeinträchtigen. In allen Fällen wird der Erfolg eben davon abhängig sein, ob die Verletzung den Meniscus allein und wie weit sie die übrigen Abschnitte des Gelenkes mit betroffen hat. Man kann also im letzteren Falle von der Meniscusoperation höchstens die Behebung der vom Meniscus abhängigen Beschwerden erwarten, nicht aber, dass dadurch anderweitig irreparable Schäden des Gelenkes zum Verschwinden gebracht werden.“ Ich habe schon einmal darauf hingewiesen, dass Störungen in der feineren Mechanik des Kniegelenks wohl kaum vollständig vermieden werden können, trotzdem bleibt die Operation gerechfertigt und ist häufig indiziert, weil sie das Mass der Beschwerden bedeutend einschränkt, eine Reihe von Veränderungen an den Bestandteilen des Gelenkes zur Rückbildung bringt und dem Kranken ein für mässige Beanspruchuug gebrauchsfähiges Bein wiedergibt (Martina).

Nach diesen einleitenden Bemerkungen möchte ich die Resultate und soweit man davon wegen der kurzen Zeit bereits sprechen kann, auch die Dauererfolge mitteilen, die bei der Behandlung unserer Fälle erzielt wurden.

Fall 1. Sch. G., 28 Jahre alt, Student. Der Meniscus int. links war in der Mitte durchgequetscht und im Gelenkspalt eingeklemmt, wegen der hochgradigen Zerquetschung wurde die „vordere Partie“ in toto entfernt. Nach ca. drei Wochen betrug die Beugefähigkeit 50%, ein geringer Erguss war vor-

handen, der Gelenkspalt war etwas druckempfindlich. Bei der Entlassung, die vier Wochen nach der Operation stattfand, war die Beugefähigkeit im Kniegelenk bereits auf 90° gestiegen, Krepitieren konnte nicht gehört werden. Bei gestrecktem Knie waren leichte Wackelbewegungen möglich, der Umfang des kranken Knies war um 1/2 cm grösser als der des gesunden. Die Röntgenaufnahme (sagittal) liess erkennen, dass das Tub. intercondyl. lat. sin. in eine unregelmässig zugespitzte Zacke umgewandelt war. Nach Sauerstoffaufblähung war kein weiterer Befund zu erheben. Am 5. VI. 1912 (fünf Jahre nach der Operation) teilt uns Patient auf unser Befragen mit, dass er nie mehr Schmerzen verspürte, auch nicht bei Witterungswechsel, und dass ihm sein Dienst, der ununterbrochenes Stehen und Gehen erfordert, keinerlei Beschwerden mache. Bereits ein halbes Jahr nach der Operation war er imstande, 10stündige Gebirgstouren auszuführen, selbst Gletschertouren, ebenso Radtouren, ohne irgendwelche Beschwerden zu verspüren. Es besteht kein Gefühl der Schwäche oder Unsicherheit im Gelenk, jedoch bemerkt er, dass er aus Gründen der Vorsicht das Springen vermeidet und es nur dann tut, wenn es beim Bergsteigen in Betracht kommt. Zweimal spürte er beim Ausgleiten einen momentanen Schmerz im Gelenk, welcher aber sehr rasch wieder verschwand. Patient hält sich für völlig geheilt. Auch die Röntgenaufnahme ergab den gleichen Befund wie vor fünf Jahren, der begonnene arthritische Prozess ist also zum Stillstand gebracht worden.

Fall 2. R. G., 23 Jahre, Metzger. Meniscus int. sin. Scheibenförmige Abquetschung von der mittleren Partie, die mit dem Meniscus durch einen breiten Stiel verbunden war. Die Scheibe wurde mit dem verletzten Teil des Meniscus exstirpiert und der unveränderte Rest des Meniscus (vordere und hintere Partie) im Gelenk zurückgelassen. Entlassung drei Wochen nach der Operation. Der Umfang der Oberschenkelmuskulatur der erkrankten Seite war um 1 1/2 cm geringer gegenüber der gesunden, der Kniegelenksumfang um 1/2 cm stärker. Zwei Monate lang musste Patient mit einem Stock umhergehen. Dann trat all-

mählich eine Besserung ein. Befund zwei Jahre nach der Operation: Patient kann auf ebenem Boden ca. eine Stunde ohne Beschwerden gehen, dann schwillt das Knie an, nach länger dauernden Märschen treten stechende Schmerzen unter der Kniescheibe auf und das Bein wird matt. Radfahren kann er für kurze Zeit, Treppensteigen, Leiternsteigen, Bergsteigen und Bergabgehen machen ihm grosse Beschwerden, knien kann er nicht, meist hat er ein Gefühl von Mattigkeit und Unsicherheit im Gelenk. Früher konnte er Lasten bis zu $2^1/_2$ Ztr. tragen, während er jetzt höchstens noch einen Zentner zu tragen vermag. Einklemmungen sind seit der Operation nicht mehr aufgetreten, jedoch fühlt er zeitweise einen Stich im Gelenk aber kein Schnappen. Schwere Arbeit (viel Gehen und Lastentragen) kann er nicht mehr verrichten. Die Untersuchung ergab einen minimalen Erguss im Gelenk, die Narbe ist nicht eingezogen und gut verschieblich, am verletzten Knie sind etwas stärker vorquellende, leicht druckempfindliche Wülste, jedoch ist der innere Gelenkspalt nicht druckempfindlich, auch nicht bei starker Aussenrotation des Unterschenkels. Krepitation ist nicht zu hören. Der Umfang der beiden Gelenke ist gleich, dagegen weist der Oberschenkel der kranken Extremität eine Umfangsdifferenz von $1^1/_2$ cm gegenüber der gesunden auf. Die Beugefähigkeit des unbelasteten Kniegelenks beträgt:

rechts aktiv 145°, passiv 160° (verletzt)
links „ 140°, „ 180° (gesund).

Die Bewegungen im belasteten Gelenk sind auf der verletzten Seite alle beträchtlich mehr eingeschränkt als im belasteten Gelenk.

Röntgenbild: Vor der Operation geringe arthritische Veränderungen; zwei Jahre nach der Operation: sagittal kleine blasse Auflagerung am Tubercul. intercondyl. lat. (kleiner als normal). Am med. Rand der Tibiagelenkfläche eine arthritische Zacke, med. Hälfte des Gelenkspaltes unregelmässig konturiert. Der med. Gelenkrand auffällig geschichtet. Seitlich: kleine Zacke am unteren Patellarrande.

Fall 3. W. F., 32 Jahre, Zimmermann. Meniscus med. rechts zeigte an seiner Aussenseite narbige Veränderungen; er liess sich weit aus der Gelenkspalte herausziehen, ohne am med. Seitenbande haften zu bleiben; er wurde vollständig entfernt. Heilung per primam. Nach 14 Tagen Beweglichkeit im Kniegelenk noch um die Hälfte eingeschränkt. Deutliche Atrophie der Oberschenkelmuskulatur. Seit der Operation traten keine Einklemmungserscheinungen mehr auf. Unter normalen Verhältnissen hat Patient weder das Gefühl von Schwäche noch von Unsichersicherheit im Gelenk. Krepitation wurde nie bemerkt. Röntgenbefund vor der Operation sagittal: Med. Gelenkspalt etwas verschmälert, am Tubercul. intercondyl. int. blasse Zacke. Seitlich: am freien Rande der Patella kleine Zacken, die Kontur des inneren Condyl. fem. zeigt nahe der Patella eine kurze Unterbrechung. Befund nach knapp einem Jahr: nach Gängen von drei Stunden hat Patient zunächst keine Beschwerden, jedoch am nächsten Tage ist das Gelenk steif und bleiern schwer, ebenso nach schwerer Arbeit. Lasten, welche mehr als einen Zentner wiegen, kann er nicht tragen, er hat dann Stechen und Schwächegefühl im Knie und das Gelenk gibt nach. Auch beim Radfahren ist er behindert und kann höchstens 14 km zurücklegen. Bergabgehen und Heruntersteigen von der Leiter macht ihm Beschwerden, knien kann er trotz fast normaler Beugefähigkeit kaum, da der Druck der Unterlage schmerzt. Die Kniegelenke und der Oberschenkel zeigen keine nennenswerten Umfangsdifferenzen, Erguss ist nicht vorhanden.

Beugefähigkeit rechts (verl.) aktiv 145°, passiv 150°,
„ links „ 165°, „ 165°.

Rotationsbewegungen im Kniegelenk sind nicht schmerzhaft, der innere Gelenkspalt ist nicht druckempfindlich, Wackelbewegungen sind bei gestrecktem Gelenk nicht möglich; führt man an gebeugtem Kniegelenk solche aus, so fühlt man am rechten Knie (verl.) deutlich härteres Aufeinanderklappen der Condyl. int. tib. et fem. Links hingegen berühren sich dieselben weich. Röntgenbild rechts sagittal: Am äusseren Tubercul. intercondyl. eine Zacke aufgelagert, seitlich keine Veränderung.

Fall 4. G. J., Küchenbursche, 27 Jahre. Meniscus int. an der hinteren Partie nahe der Anheftungsstelle zerquetscht und von der Kapsel sowie von der Insertion losgelöst. Exstirpation des Meniscus. Nach vier Wochen hatte Patient beim Gehen keine Beschwerden, das Knie konnte bis zu 45° gebeugt werden; Erguss war nicht aufgetreten. Entlassung nach sieben Wochen. Der Umfang der Oberschenkelmuskulatur wies noch eine Differenz von $1^1/_2$ cm zwischen rechts und links auf. Aus dem Röntgenbild liess sich kein Befund erheben. Nachuntersuchung war unmöglich, da Patient ins Ausland verzog.

Fall 5. Sp. A., 17 Jahre, Installateur. Meniscus med. In der Mitte quer durchquetscht, in der Längsrichtung gespalten, das bewegliche Stück nach vorne und nach der Gelenksmitte verschoben. Es wird luxiert und abgetragen. Insertion intakt, die der Kapsel anhaftenden Partien, die noch intakt sind, werden zurückgelassen, Heilung per primam, kein Erguss. Während der ersten Zeit nach der Operation bedeutende Schwäche im Knie, Patient knickte beim Gehen nach vorne und nach innen ein, im Gelenk bildete sich ein grosser Erguss, der nach Ruhe und Kompression vollständig und für dauernd verschwand. Die Narbe blieb druckempfindlich. Bei der Entlassung nach sechs Wochen bestand eine Beugefähigkeit von 55°, Patient hatte Spannungsgefühl an der Patella, bei Bewegungen hörte man leichtes Knarren. Der Umfang der Oberschenkelmuskulatur war rechts um 4 cm geringer als links, der Kniegelenksumfang war beiderseits gleich. Befund 13 Monate nach der Operation: Patient wollte seinen Beruf als Installateur wieder aufnehmen, musste jedoch bald darauf verzichten, da ihm das viele Treppensteigen unverhältnismässig stark anstrengte und er längst nicht mehr so flink war wie früher. Das Knie schwoll an, er konnte keine Last mehr tragen, weil ihm Beuge- und Streckbewegungen am med. Gelenkspalt und unter der Kniescheibe Schmerzen verursachten, welche mit der Dauer der Beschäftigung zunahmen. Knien konnte er gar nicht, da der Druck auf das Gelenk schmerzte, auch das Kniebeugen beim Heben und Tragen von Lasten war schmerzhaft. Er

wurde vom 1. IX. 11 bis 1. I. 12 mit Massage und Heissluft behandelt. Am 1. I. 12 nahm er eine Arbeit als Eisendreher an, die er ohne Beschwerden bewältigen kann. Auf ebener Erde kann er ca. 3—4 Stunden gehen, das Knie schwillt nicht an, nur hat er ein Gefühl von bleierner Schwere im Bein. Bergabgehen, Bergsteigen verursachen keine Beschwerden, Laufen kann er bei weitem nicht mehr so gut wie früher, zu springen wagt er nicht, da er ein Gefühl von Unsicherheit im Gelenk verspürt. Beim Gehen spürt er kein Knarren, jedoch tritt solches auf, wenn er das Knie etwas nach einwärts drückt oder wenn er den Fuss stark nach aussen dreht. Beim Strecken des Fusses hat er das Gefühl, als drücke etwas gegen die Kniescheibe, die Hautnarbe ist gut verschieblich; in der Kapselnarbe fühlt man derbe druckempfindliche Knötchen (Nähte), welche sich bei Beugebewegungen mit der Kapsel mitbewegen. Die Aussenrotation des gebeugten Unterschenkels ist schmerzhaft und bei der Innenrotation hat er das Empfinden, als zöge etwas am Gelenkspalt. Das Kniebeugen ist stark behindert (138°), die Streckfähigkeit ist normal; kein Schlottergelenk, kein Erguss, kein Plattfuss. Der Gang ist gerade und unbehindert, der normale Gang des Gelenks ist unverändert. Röntgenbefund: Acht Monate nach der Operation, sagittale Aufnahme: sie zeigt zackige, unregelmässige Tubercul. intercondyl.; 13 Monate nach der Operation: Am lat. Tub. intercondyl. statt der früheren Zacken ein rundlicher Höcker aufsitzend, auf dem med. eine Zacke. Seitlich: Patella etwas abgerückt, Oberschenkelcondylenkontur gegenüber dem peripheren Ende der patellaren Gelenkfläche höckerig. An der Tibiagelenkfläche etwas vor der Mitte Andeutung einer Stufe.

Fall 6. T. R., 26 Jahre, Mechaniker. Innerer Meniscus in der Mitte quer durchtrennt. Die hintere Partie an der Peripherie von der Kapsel losgelöst und zwischen die Gelenkenden geschoben. Exstirpation des Meniscus. Der hintere Teil der sichtbaren Portion des Lig. cruc. ant. war eingerissen, leichte arthritische Veränderungen an den Gelenkflächen, Heilung per primam ohne Gelenkerguss. Drei Wochen nach der Operation

war die Bewegungsfähigkeit noch eingeschränkt, doch konnte Patient, ohne die früheren Beschwerden zu empfinden, auch ohne Wasserglashülse, herumgehen.

Eine Nachuntersuchung war unmöglich, da der Patient nicht mehr aufzufinden war.

Fall 7. K. Fr., 42 Jahre, Kaufmannsfrau. Innerer Meniscus, war an seiner vorderen und hinteren Insertion abgerissen, ist frei beweglich und wurde abgetragen. Im hinteren Recessus fand sich eine etwa bohnengrosse Gelenkmaus, beide Condylen zeigten leichte arthritische Veränderungen, Heilung per primam ohne Gelenkerguss. Während sechs Wochen klagte Patientin über Schmerzen beim Gehen, dann trat langsame Besserung ein. Befund $1^1/_4$ Jahr nach der Operation: Sie kann sämtliche Hausarbeiten verrichten, kleinere Lasten tragen, Treppensteigen, ermüdet aber etwas schneller als vor der Verletzung. Im allgemeinen ist das verletzte Bein weniger kräftig als das gesunde. Ohne Beschwerden kann Patientin 2—3 Stunden gehen und sie gibt an, dass sie auch früher nie länger ging. Bergauf- und Bergabgehen verursachen keine Beschwerden. Nach längerer Anstrengung schwillt das Knie an, Kniebeugen und Knien ist schmerzhaft. Starke Streckversuche verursachen leichte Schmerzen. Beim Gehen besteht keine Unsicherheit. Bei der Untersuchung fand sich in beiden Kniegelenken ein leichter Erguss. Der Umfang des verletzten Gelenks war um $1^1/_2$ cm grösser als der des gesunden. Die Oberschenkelmuskulatur zeigte keine merklichen Differenzen. Die Operationsnarbe war fest und nicht druckempfindlich, gut auf der Unterlage verschieblich, Streckbewegungen wurden auf beiden Seiten gleich kräftig ausgeführt, Rotationsbewegungen, besonders Aussenrotation bei gebeugtem Knie, waren links etwas schmerzhaft. Beim Knien fällt auf, dass die Patientin es ängstlich vermeidet, das operierte Bein stark zu beugen, obschon die aktive Beugefähigkeit des unbelasteten Gelenkes ca. 120^0 beträgt. Sie kniet erst mit dem rechten Knie auf, dann allmählich mit dem linken. Der Gang ist sicher, nicht hinkend, der Gelenksinn völlig erhalten. Seit der Operation traten keine Einklemmungserscheinungen

mehr auf. Röntgenbild bei der Aufnahme der Patientin in die Klinik: Arthr. def. Gelenkflächen uneben, med. Randwülste, Tubercul. intercondyl. lat. hakenförmig und disloziert. An dem freien Rande der Patella bei der seitlichen Aufnahme kleine Osteophyten, Gelenkmaus nicht zu sehen. Röntgenbild 13 Monate nach Operation unverändert, nur ausgesprochene Atrophie der Knochen. Rechtes Knie keine Anzeichen von Arthr. def.

Fall 8. B. J., 52 Jahre, Taglöhner. Der Meniscus war an der hinteren Haftstelle abgerissen, in der Mitte eingerissen und der hintere bewegliche Teil legte sich in die Gelenkspalte hinein. Die ganze freiliegende Partie war abnorm beweglich. Der Meniscus wurde total exstirpiert, Heilung per primam, kein Gelenkerguss. Nach 14 Tagen betrug die Beugungsfähigkeit ca. 20°, Beuge- und Streckbewegungen im Kniegelenk waren äusserst schmerzhaft. Befund drei Monate nach der Operation: Gefühl von Schwäche und Unsicherheit im Gelenk, verbunden mit stechenden Schmerzen beim Gehen. Patient kann etwa eine halbe Stunde lang auf ebener Erde gehen, dann schwillt das Gelenk an. Treppensteigen, Bergaufgehen, besonders aber Bergabgehen, machen ihm Beschwerden, beim Knien schmerzt der Druck der harten Unterlage. Die Untersuchung ergibt: Die Gelenkkonturen sind etwas verstrichen, die paraligamentären Fettwülste treten stark vor, und im Gelenk besteht ein leichter Erguss; die quer gestellte Narbe ist etwas druckempfindlich aber gut verschieblich. Bei Bewegungen spürt man keine Krepitation im Gelenk. Die Rotation bei gebeugtem Knie ist etwas schmerzhaft, hauptsächlich die Aussenrotation. Bei gestrecktem Knie sind Wackelbewegungen nicht ausführbar, während bei 20° Beugung diese in ausgiebigem Masse möglich sind. Man hört dabei jedesmal die medialen Gelenkknochen aneinanderklappen, an der gesunden Seite findet diese Berührung der Gelenkflächen nicht statt. Der Umfang der Oberschenkelmuskulatur ist rechts um 2 cm geringer als links, der Umfang des Gelenks um $1^1/_2$ cm rechts stärker als links, und der Tibiakniewinkel ist rechts grösser als links. Beugefähigkeit links (gesund) 140°, rechts (verl.) aktiv 120°, passiv 130°.

Röntgenbild acht Monate nach der Verletzung und ca. drei Monate nach der Operation: Sagittal: Deutliche Knochenatrophie, Arteriosklerose, der Gelenkspalt klafft aussen wesentlich stärker als innen, an der Tubercul. intercondyl. kein sicherer Befund.

Fall 9. W. D., 57 Jahre, Schreiner. Meniscus lat. der Fläche nach in zwei horizontale Lamellen gespalten, die an ihrem freien Rande radiär eingerissen waren. Die obere Lamelle war etwas aufgeblättert, der Rand umgeschlagen, die beiden Wundflächen zeigten nur geringe Granulationen und starke blutige Imbibitionen. Der Meniscus wurde in seiner ganzen Ausdehnung exstirpiert. Heilung per primam. Im Gelenk ein mässiger Erguss, Beugebewegungen im Kniegelenk waren schmerzhaft. Bei der Entlassung, ca. sechs Wochen nach der Operation, klagte Patient beim Treppensteigen über Schmerzen unterhalb der Kniescheiben, beim Treppabgehen waren sie intensiver. Beim Gehen hatte er das Gefühl von Schwäche und Unsicherheit im Gelenk, nach Anstrengungen schwoll dieses an, Knien war wegen der Schmerzen, welche der Druck der Unterlage verursachte, nicht möglich. Die Untersuchung ergab eine Differenz des Umfanges der Oberschenkelmuskulatur von 2,2 cm, das rechte Kniegelenk war um 2 cm stärker als das linke, der Oberschenkel hatte nach der Operation um ca. 0,8 cm abgenommen. Die Streckfähigkeit war normal, die Beugefähigkeit betrug:

rechts aktiv 115°, passiv 125°,
links „ 136°, „ 145°.

Bei Bewegungen ziemliches Knarren in beiden Gelenken; Oberschenkelmuskulatur schlaff, ziemlicher Gelenkerguss. Die Narbe war 9 cm lang, auf der Unterlage mässig verschieblich und etwas druckempfindlich. Bei Beugestellung nahm die Druckempfindlichkeit besonders in der unteren Partie oberhalb von der Tuberositas tib. zu. Röntgenbefund bei der Aufnahme am 5. I. 12: Gelenkflächen wellig konturiert, incongruent, Gelenkspalt im ganzen verschmälert, Tubercul. intercondyl. lat. zugespitzt, das mediale in eine lange, plumpe Spitze ausgezogen. Tibiagelenkfläche ausserordentlich höckerig, Knochen-

atrophie. Am 31. I. 12: Die Zacken an der Tubercul. intercondyl. haben scheinbar etwas zugenommen; am 18. V. 12, vier Wochen nach der Operation, rechts: deutliche Knochenatrophie, sonst unverändert; links: Tubercula intercondyl. in lange Spitzen ausgezogen.

Wenn wir diese Resultate nochmals kurz zusammenfassen, so können wir sagen, der Erfolg in Fall 1 ist ein sehr guter, in Fall 2, 3 und 6 ein guter, Fall 7, 4 und 5 sind zum mindesten wesentlich gebessert und auch in Fall 8 und 9 können wir einen, wenn auch geringeren Erfolg verzeichnen. Die Zeit der Beobachtung für diese beiden Fälle ist ja viel zu kurz und es ist durchaus nicht ausgeschlossen, dass bei diesen beiden Patienten noch eine wesentliche Besserung ihres Zustandes eintreten wird. In Fall 5 musste Patient seinen Beruf aufgeben und einen anderen ergreifen, der an die Leistungsfähigkeit keine so grossen Anforderungen stellt. Während er im alten Berufe sehr an seinem Beine zu laborieren hatte, macht ihm dieses nunmehr auch nicht die geringsten Schmerzen. Wenn die Erfolge in Fall 4, 5, 8 und 9 keine so glänzenden sind, als dies an sich wünschenswert wäre, so muss ich doch darauf hinweisen, dass diese Patienten samt und sonders dem Arbeiterstande angehören und gezwungen sind, ihre Gliedmassen derart in Anspruch zu nehmen, dass Störungen in der Mechanik des Gelenks, die bei mässiger oder sogar bei stärkerer Inanspruchnahme des operierten Beines vielleicht nicht zutage treten würden, sich hier eben doch mehr oder minder stark bemerkbar machen. Fall 5 ist ja ein typisches Beispiel für die Richtigkeit dieser Behauptung und auch die Bemerkung Vollbrechts, die darauf hinweist, dass militärische Diensttauglichkeit abgehen, jedoch bürgerliche Erwerbsfähigkeit bestehen kann, glaube ich in diesem Sinne auffassen zu müssen; es besteht also kein Grund, die Exstirpation nach wie vor als das normale Verfahren nach einer schweren Affektion des Meniscus zu betrachten und die Fixation nur in den viel selteneren und bereits besprochenen Fällen von abnormer Beweglichkeit desselben auszuführen.

Litteratur-Verzeichnis.

Lauenstein: Zur Frage des Dérangement interne des Kniegelenks. Deutsche med. Wochenschrift 1890, No. 9.

Borck: Über Zerreissung des Kniegelenkszwischenknorpels und die operative Behandlung dieses Leidens. Verhandlungen der deutschen Ges. für Chirurgie 1893.

Haenel: Zur Kasuistik der Kniegelenksverletzungen. Münchn. Med. Wochenschrift 1894, Nr. 47.

Steiner: Dérangement interne in beiden Kniegelenken. Freie Vereinigung der Chirurgen Berlins, 13. Januar 1896.

Vollbrecht: Binnenverletzungen des Kniegelenks. Bruns Beiträge zur Klinischen Chirurgie Bd. 21, Heft 1.

Nissen: Über Luxation des Semilunarknorpels. Diss. Kiel 1895.

Kroiss: Die Verletzungen der Kniegelenkszwischenknorpel und ihrer Verbindungen. Bruns Beiträge zur klin. Chirurgie Bd. 66, Heft 3.

Barker: Über Meniscusverletzungen. Zentralblatt für Chirurgie 1909, S. 908.

Rauenbusch: Zur Röntgendiagnose der Meniscusverletzungen des Kniegelenks. Fortschritte auf dem Gebiete der Röntgenstrahlen. Bd. 10, Heft 6.

Schultze: Über den Mechanismus der Meniscusluxationen; nach Versuchen an der Leiche. Archiv f. klin. Chirurgie, Bd. 81.

Walsham: Kniegelenkverletzungen. Zentralblatt f. Chirurgie, 1900, S. 247.

Bruns: Die Luxation der Semilunarknorpel des Kniegelenks. Bruns Beiträge zur klin. Chirurgie. Bd. 9.

König: Über Dérangement im Kniegelenk mit besonderer Berücksichtigung der Meniscusverletzungen. Deutsche Zeitschrift für Chirurgie. Bd. 88, Heft 4.

Fick: Anatomie der Gelenke. Jena 1904.

Schlatter: Meniscusluxationen im Kniegelenk. Bruns Beiträge zur klin. Chirurgie. Bd. 41.

Martina: Über die Dauererfolge der operativen Behandlung der Meniscusverletzungen im Kniegelenk. Deutsche Zeitschrift für Chirurgie. Bd. 88, Heft 4—6.

Katzenstein: Beitrag zur Entstehung und Behandlung der Meniscusverletzungen im Kniegelenk, Berl. klin. Wochenschr, 1908 Nr. 5.

Büdinger: Über Ablösung von Gelenkteilen und verwandte Prozesse. Deutsche Zeitschr. für Chirurgie. Bd. 84.

Herz: Technik der Exstirpation von Kniegelenksmeniscen. Zentralblatt für Chirurgie. 1908, S. 37.

Bergmann: Meniscus-Luxationen im Kniegelenk. Deutsche Zeitschr. für Chirurgie. Bd. 83, Heft 5 u. 6.

Schloffer: Einiges über Verletzungen der Bandscheiben des Kniegelenks. Wiener klin. Wochenschr. 1910, Nr 3.

Zuppinger: Habilitationsschrift. Zürich 1903.

Konjetzny: Zur Frage der Pathogenese und des Mechanismus der Meniscusverletzungen. Münchn. Med. Wochenschr. 1912, Nr. 22.

Reinke: Lehrbuch der Anatomie. Urban & Schwarzenberg. Berlin 1899.

Lebenslauf.

Richard Geiger, geboren am 28. Februar 1887 zu Stepperg, Bezirksamts Neuburg a. D. als Sohn des dortigen Lehrers Konrad Geiger, besuchte die Volksschule zu Neuburg a. D. Am dortigen Gymnasium begann er auch seine humanistischen Studien und vollendete dieselben in München, wohin sein Vater als k. Gymnasialmusiklehrer versetzt worden war. Nach bestandenem Absolutorium am Kgl. Luitpoldgymnasium im Juli 1907 oblag er 10 Semester dem medizinischen Studium an der Kgl. Ludwig-Maximilians-Universität zu München, wo er im März 1910 die ärztliche Vorprüfung und im Herbst 1912 die medizinische Staatsprüfung ablegte. Im Sommer 1910 genügte er der ersten Hälfte seiner Militärpflicht beim Kgl. Infanterie-Leibregiment.